

# Center for Reconstructive Urethral Surgery



**GUIDO BARBAGLI M.D.**

**Arezzo - ITALY**

**e-mail: [info@urethralcenter.it](mailto:info@urethralcenter.it)**

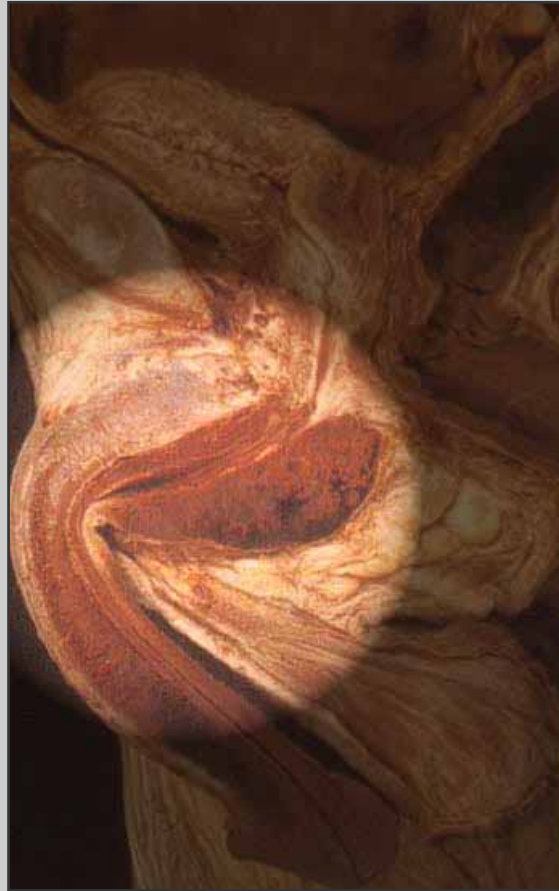**Website: [www.urethralcenter.it](http://www.urethralcenter.it)**

# Uretroplastica in due tempi

e-mail: [info@urethralcenter.it](mailto:info@urethralcenter.it)

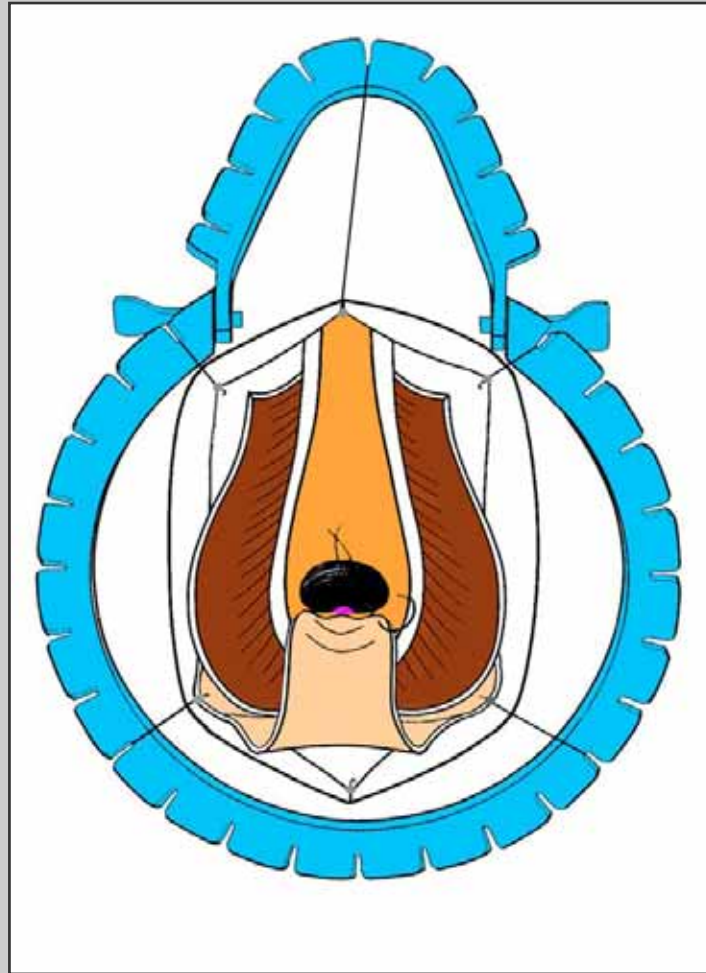
website: [www.urethralcenter.it](http://www.urethralcenter.it)

# Uretroplastica in due tempi



**Uretra bulbare**

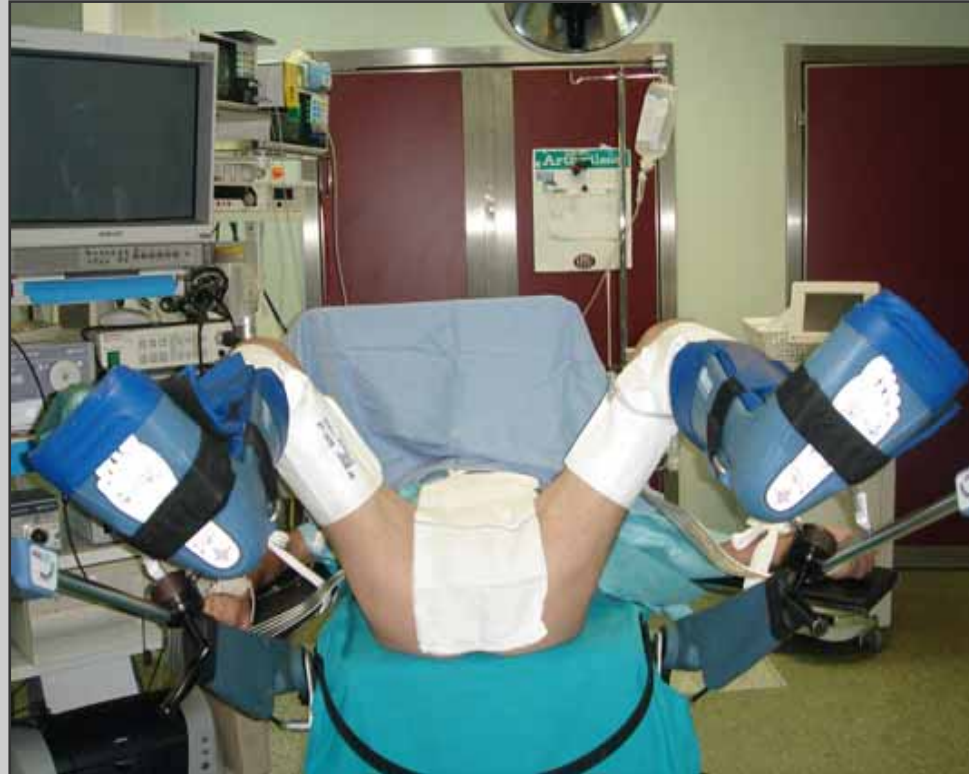# Uretroplastica in due tempi



Tecnica chirurgica: step by step

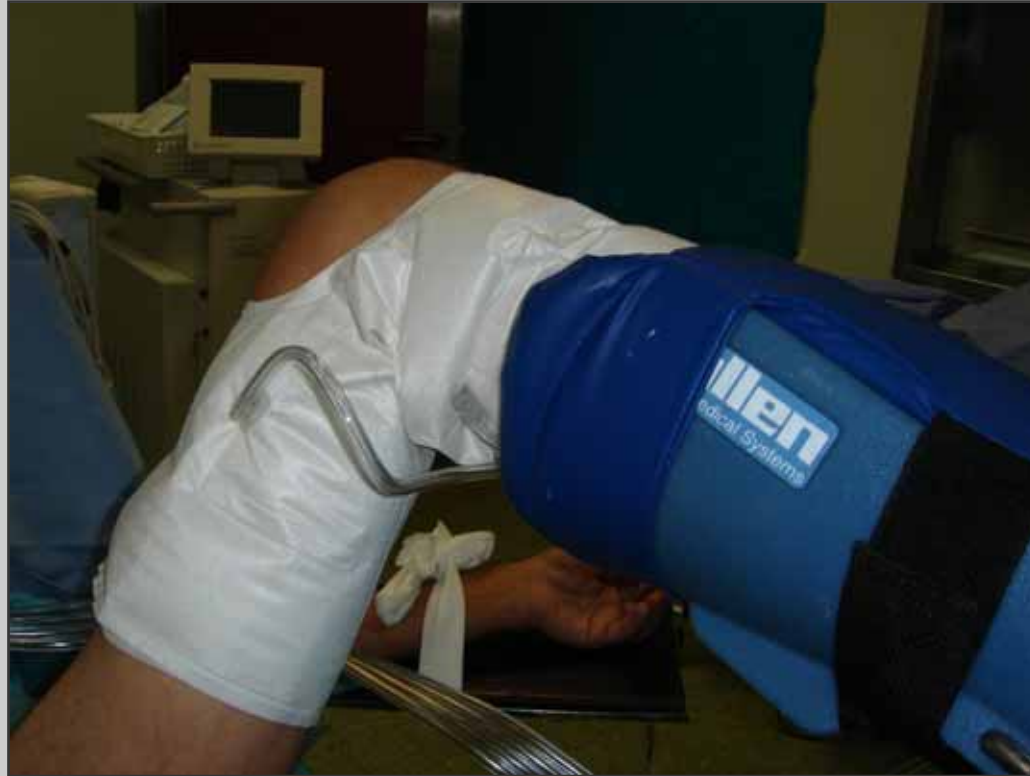# Primo tempo

# Preparazione del paziente



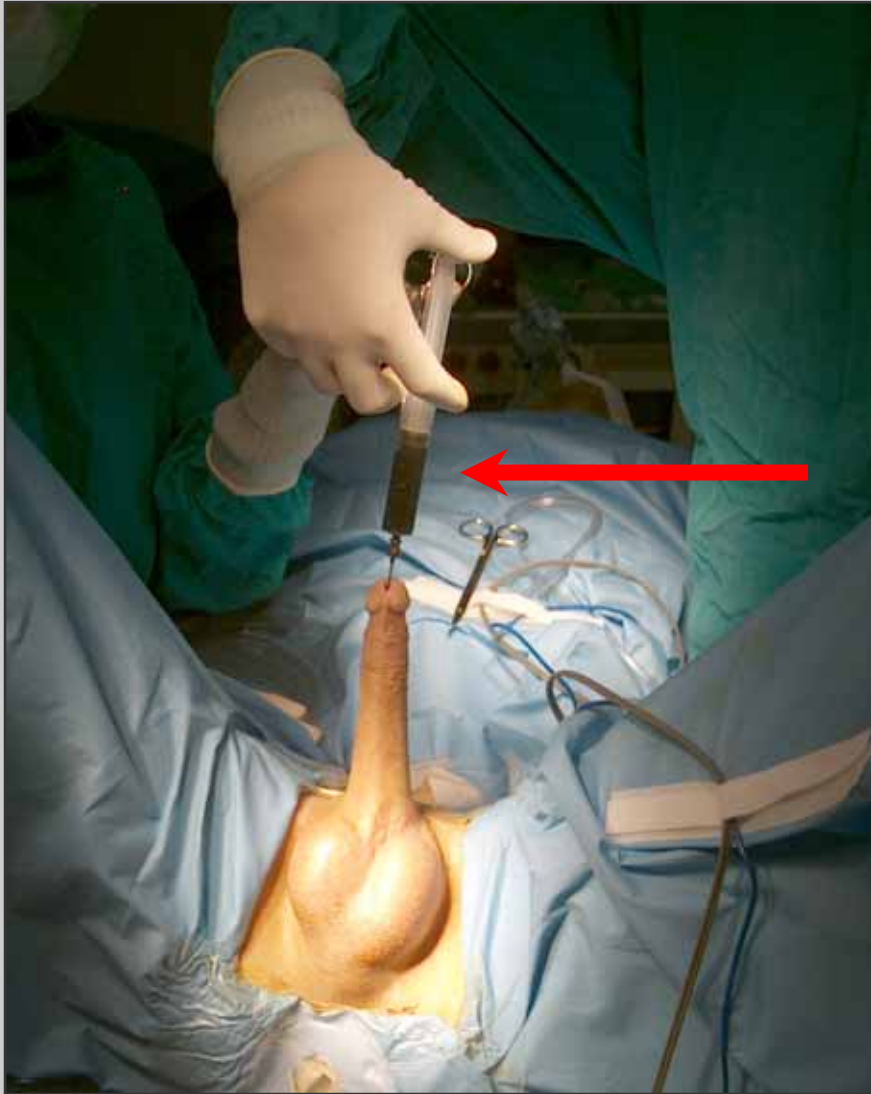**Posizione litotomica semplice**

# Preparazione del paziente



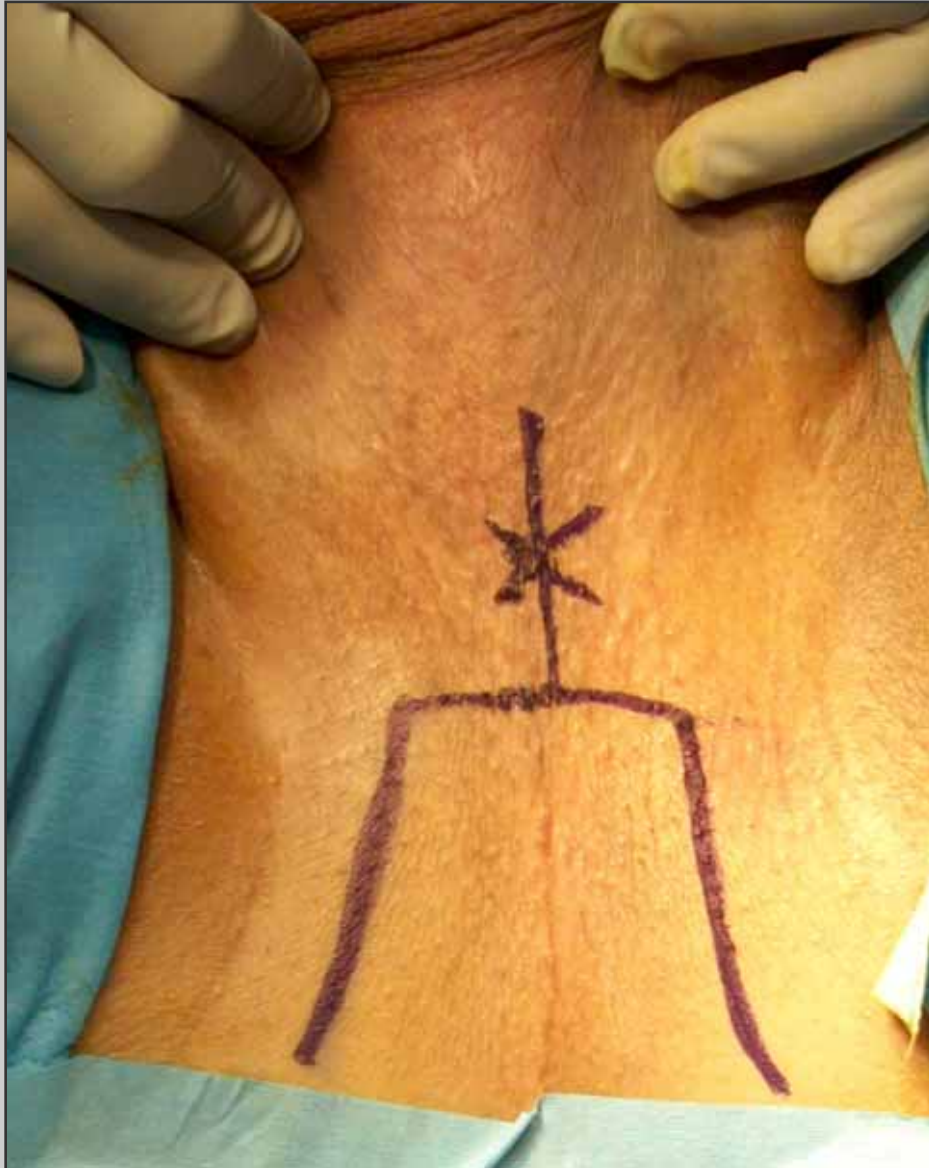
**Gambali di Allen con cosciali idraulici**



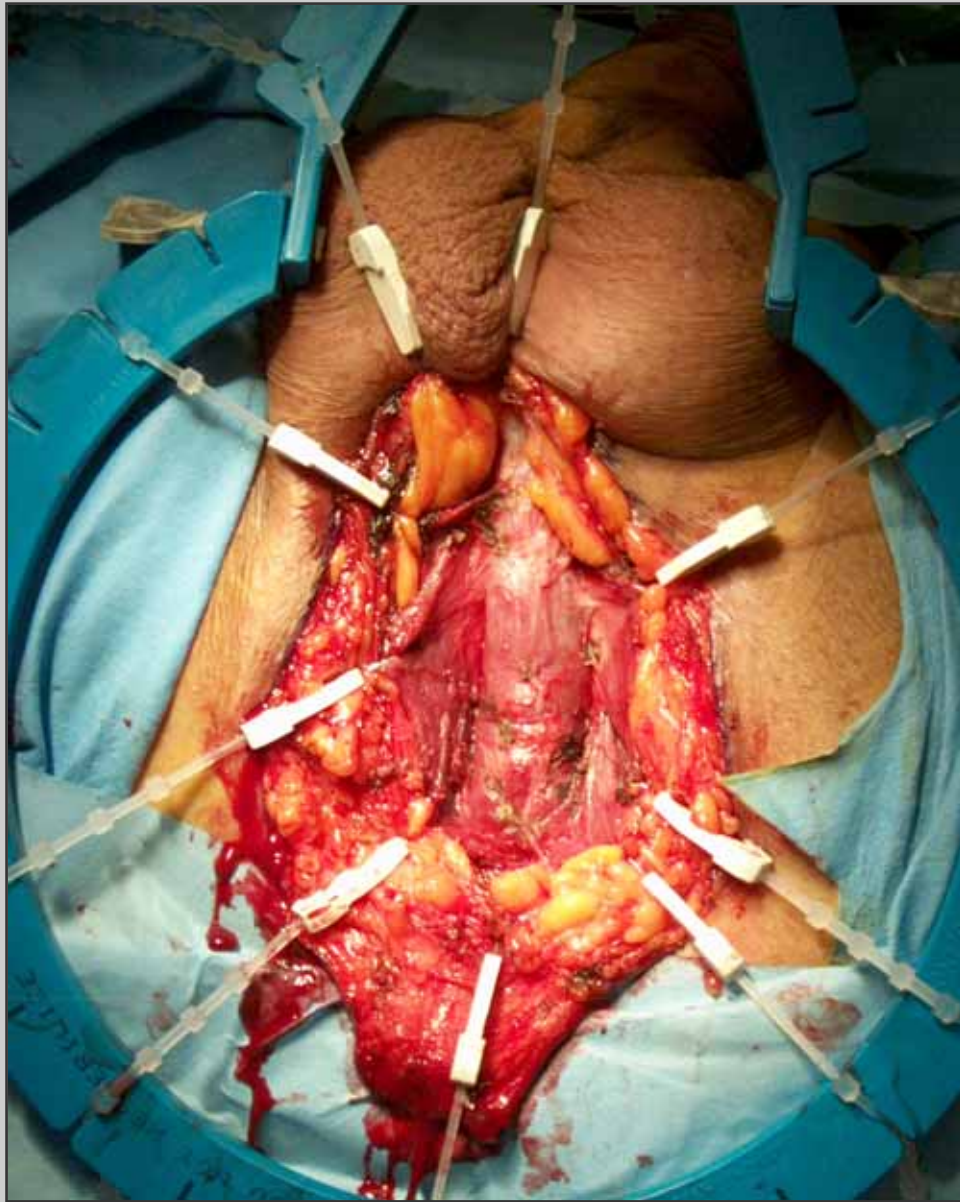


**Blu di metilene è  
iniettato nell'uretra**



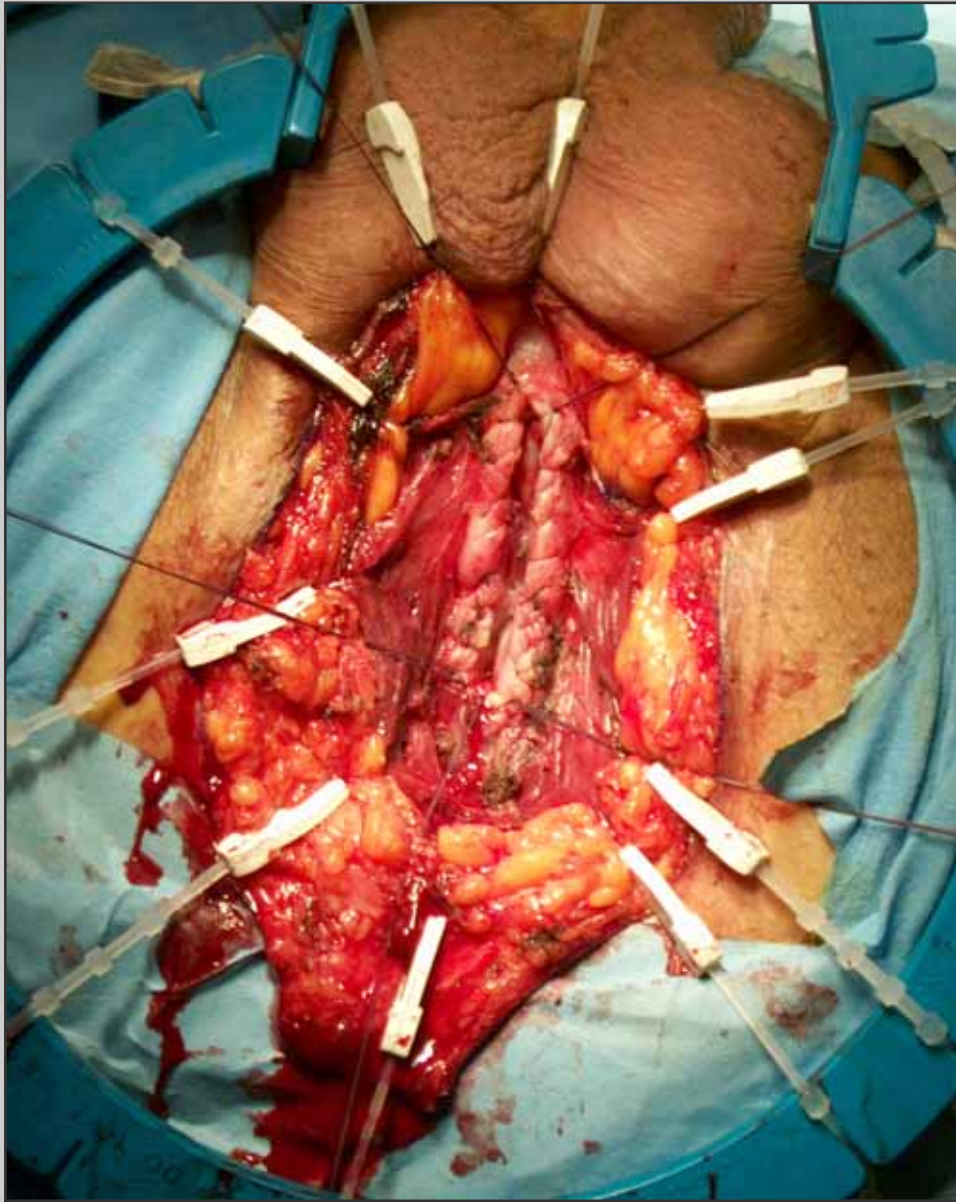


## **Incisione perineale ad U rovesciata**

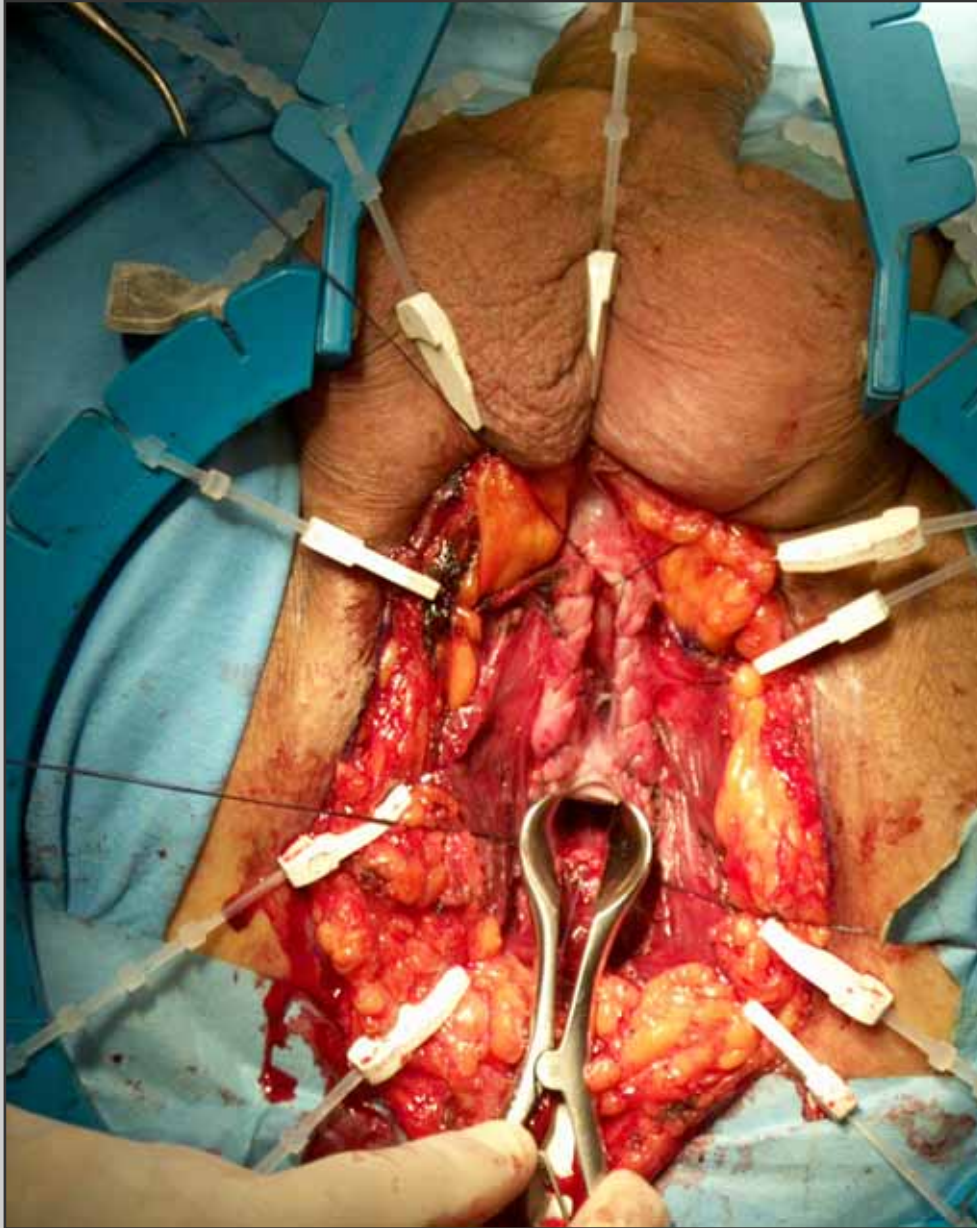


**Apertura dei muscoli  
bulbo-spongiosi**





**Apertura ventrale  
dell'uretra e sutura  
emostatica del corpo  
spongioso**

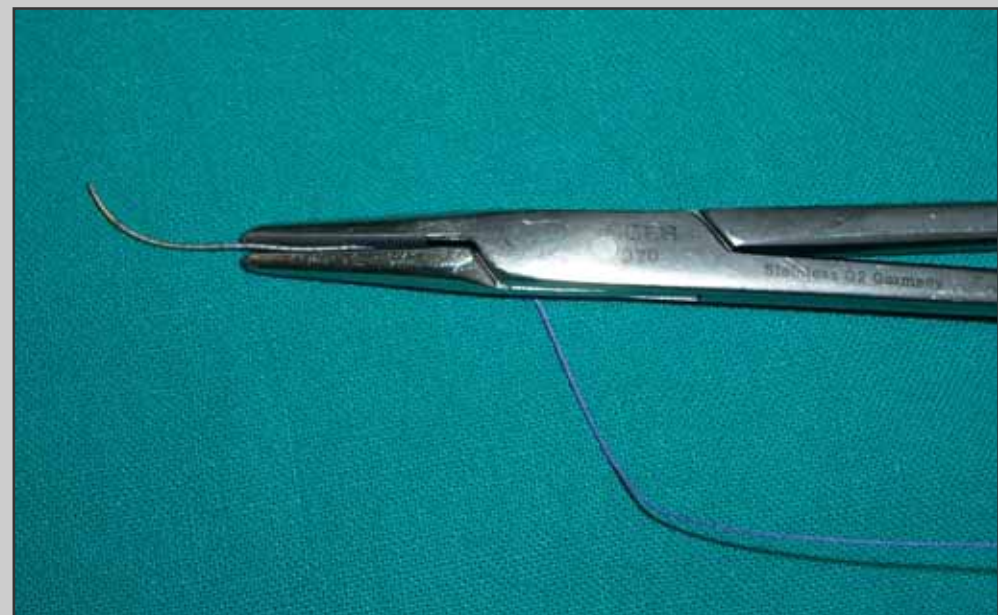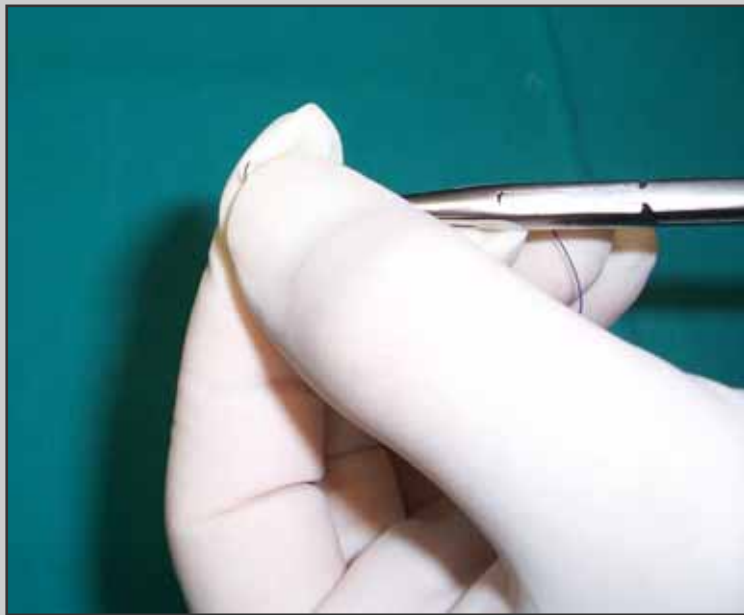


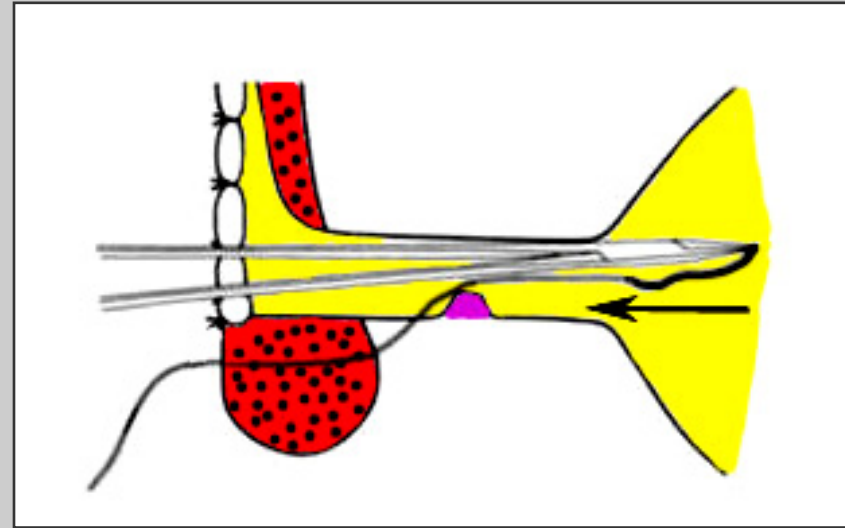
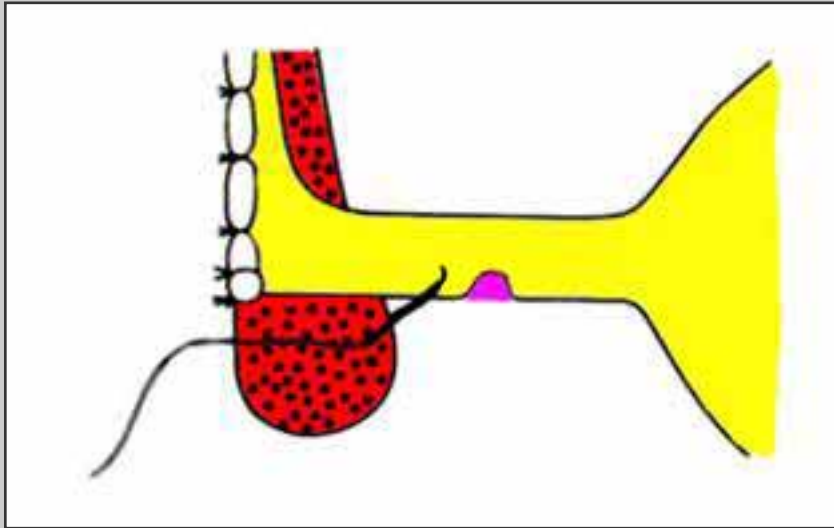
**Divaricazione  
dell'uretra prossimale  
davanti al collicolo  
seminale**



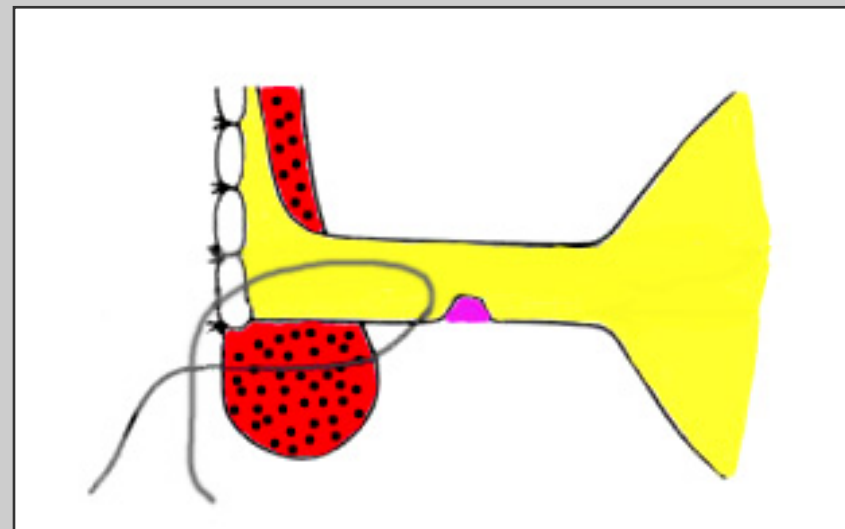
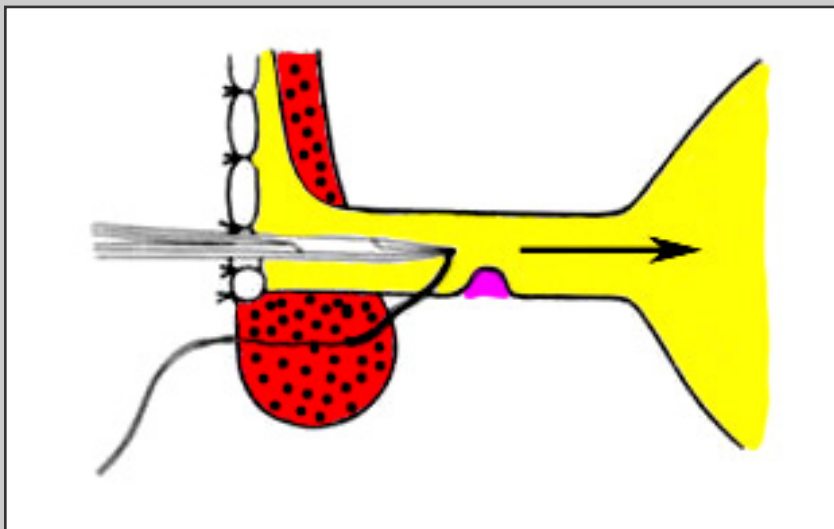


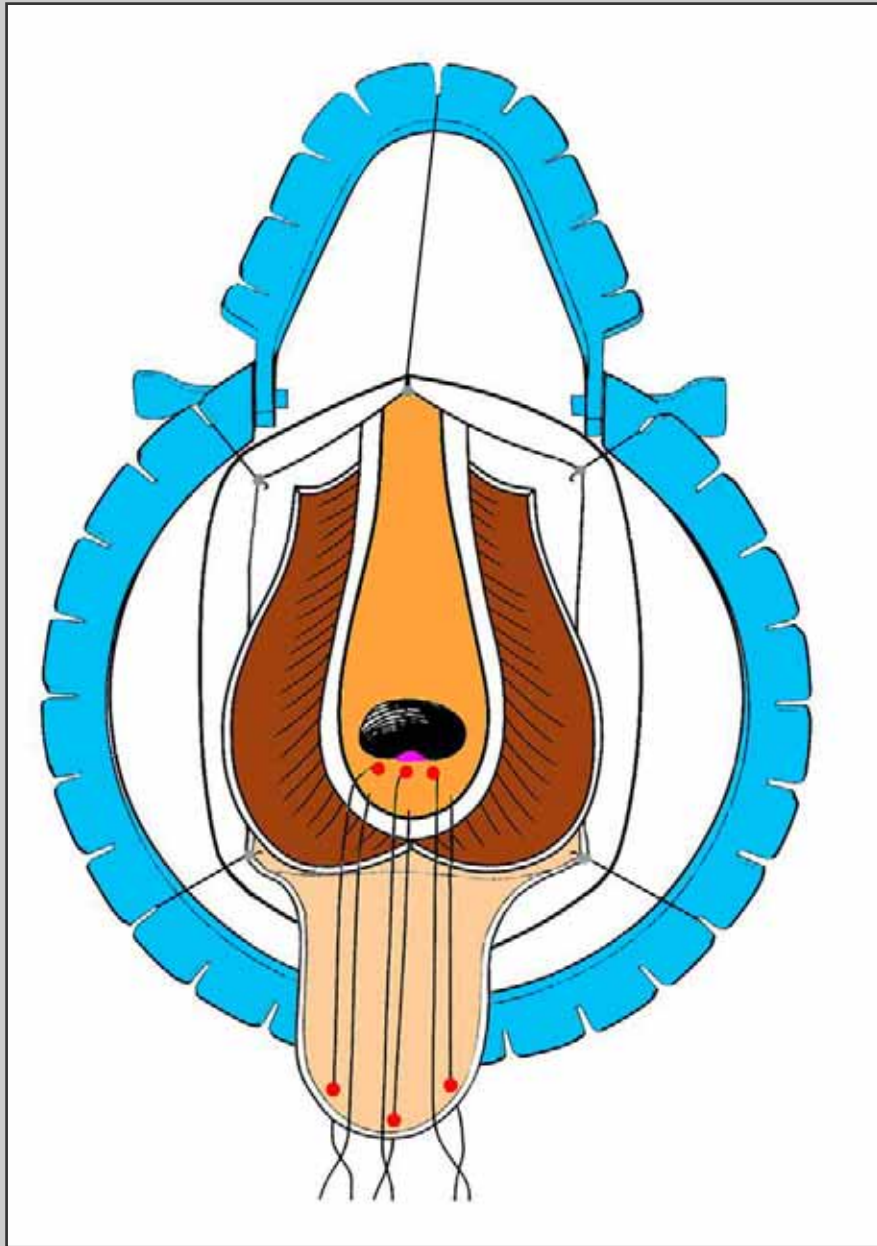
## Modifica dell'ago secondo Webster





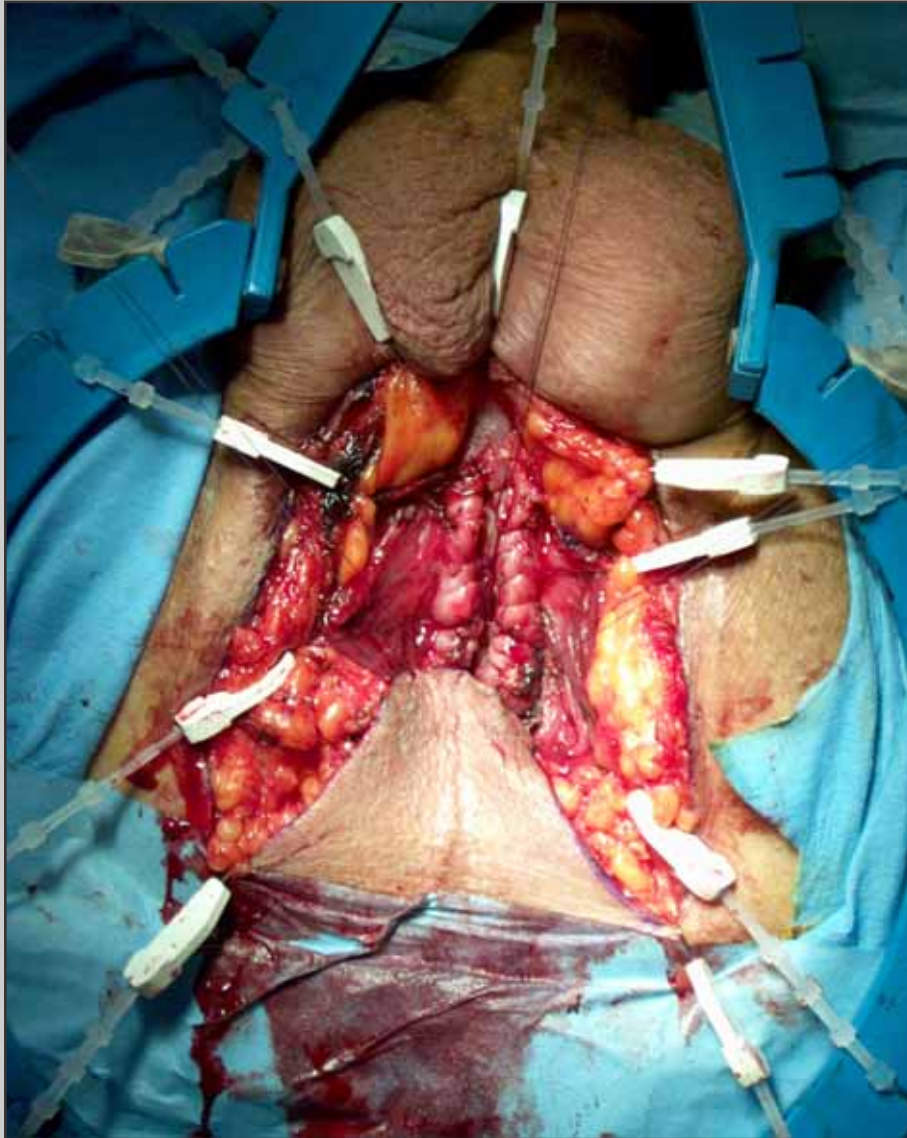
**L'ago è fatto uscire davanti al collicolo seminale**



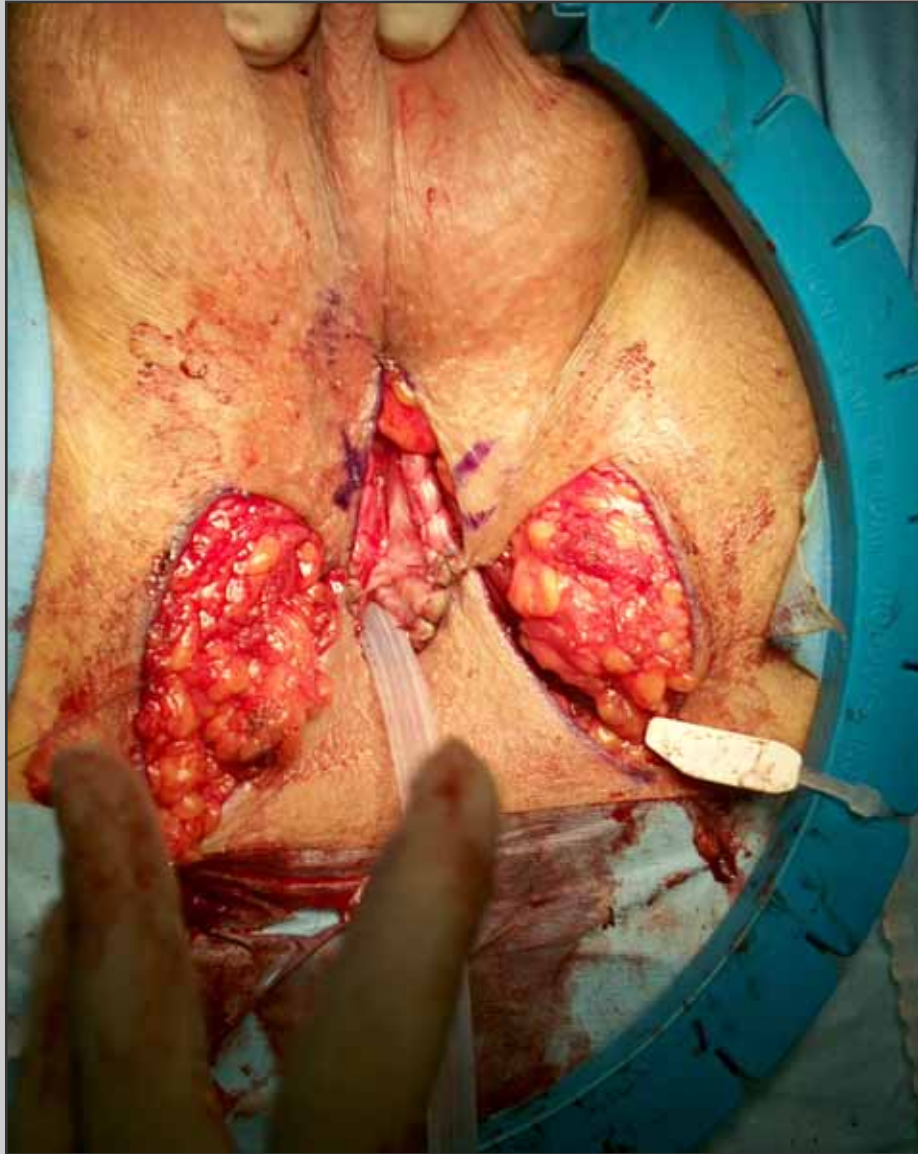

**I tre punti situati  
davanti al collicolo  
seminale sono passati  
sull'apice del lembo  
cutaneo ad U**



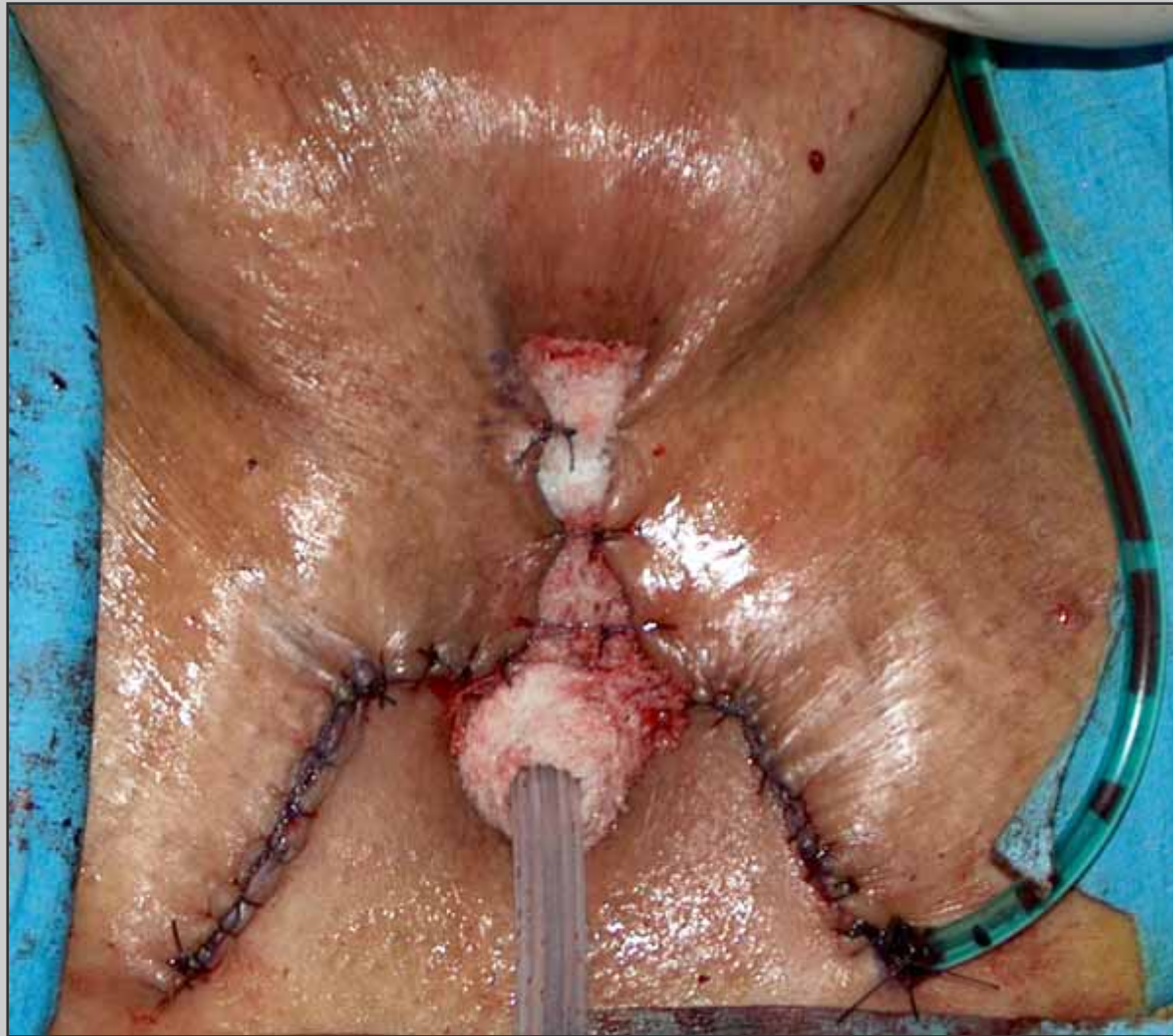

**Il lembo cutaneo è  
avvicinato alla stomia  
prossimale**

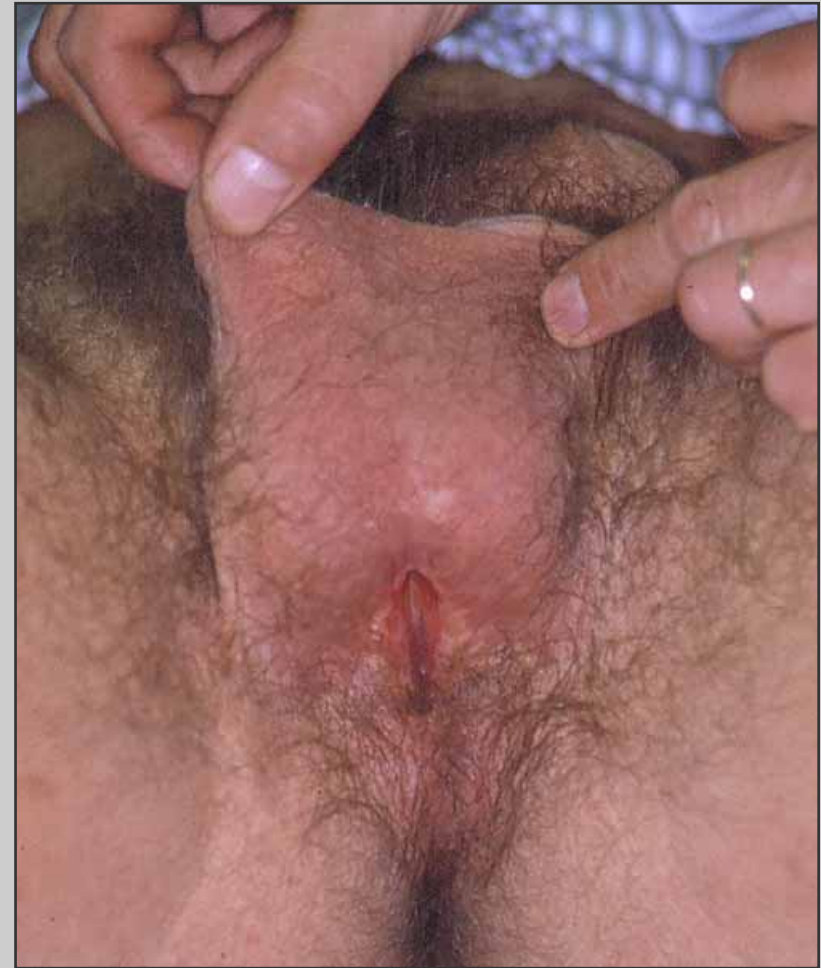
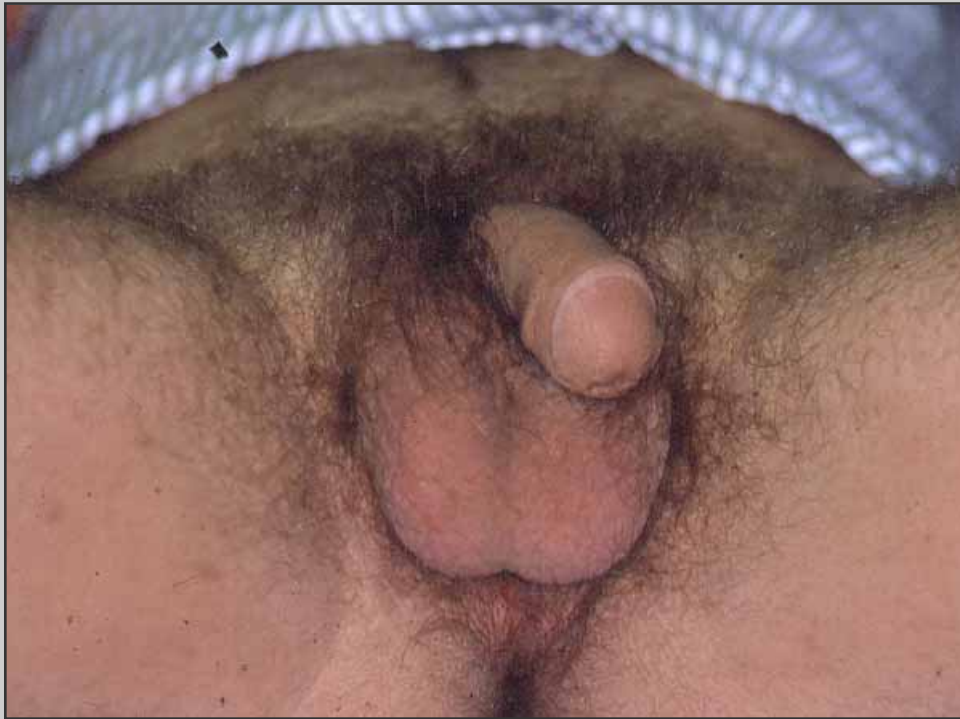
**Abbassamento di due  
lembi scrotali**





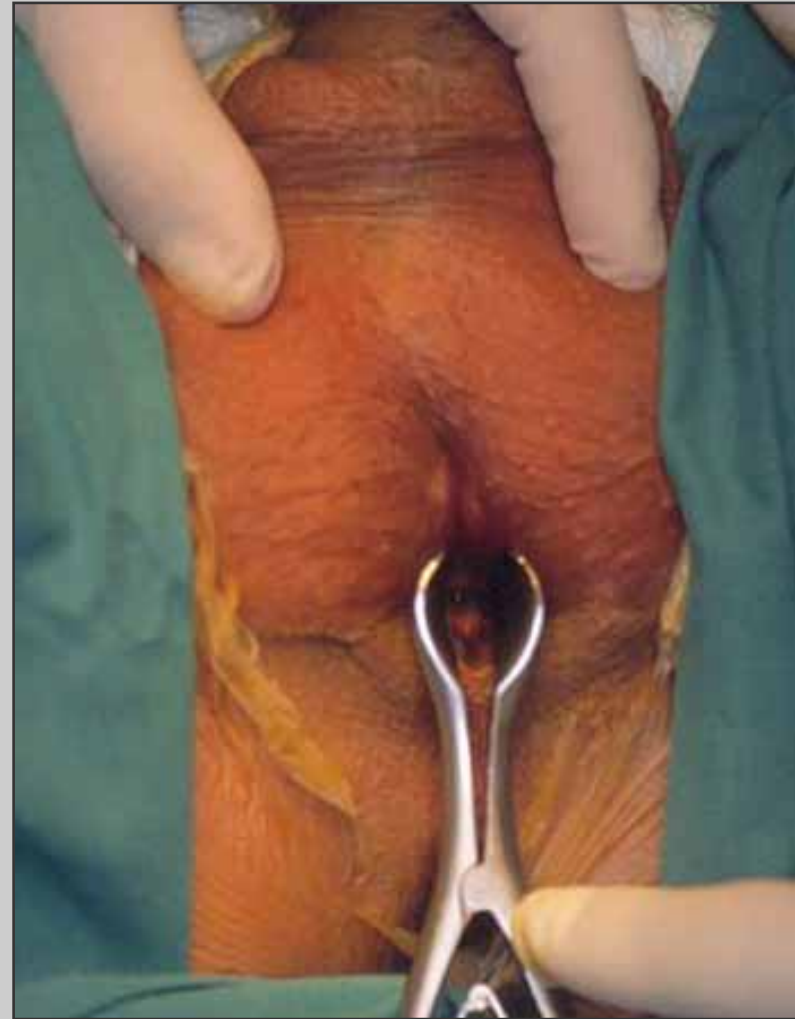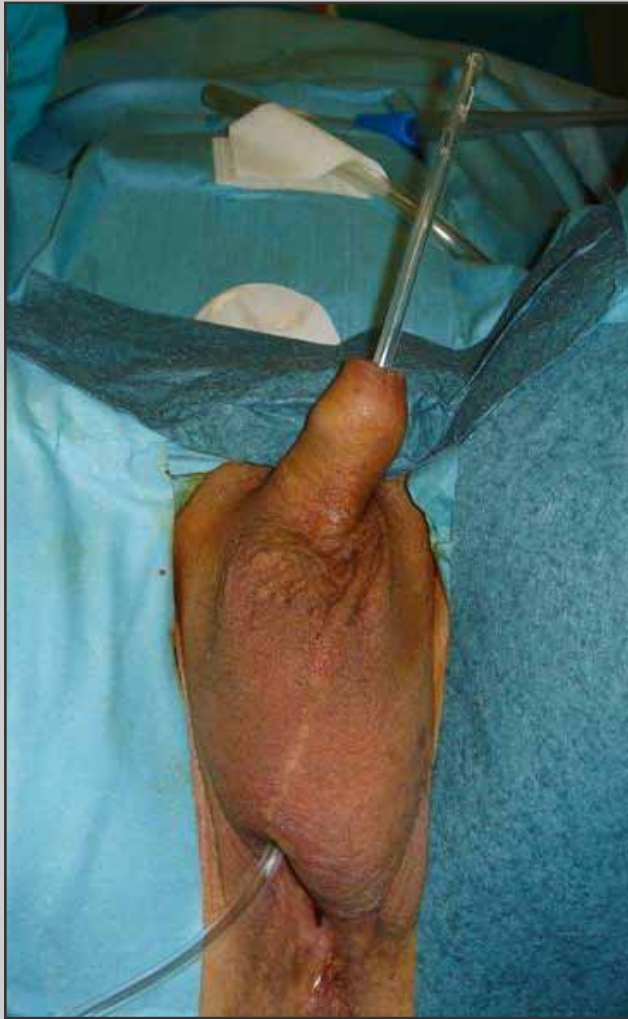**Aspetto finale dell'uretrostomia perineale**



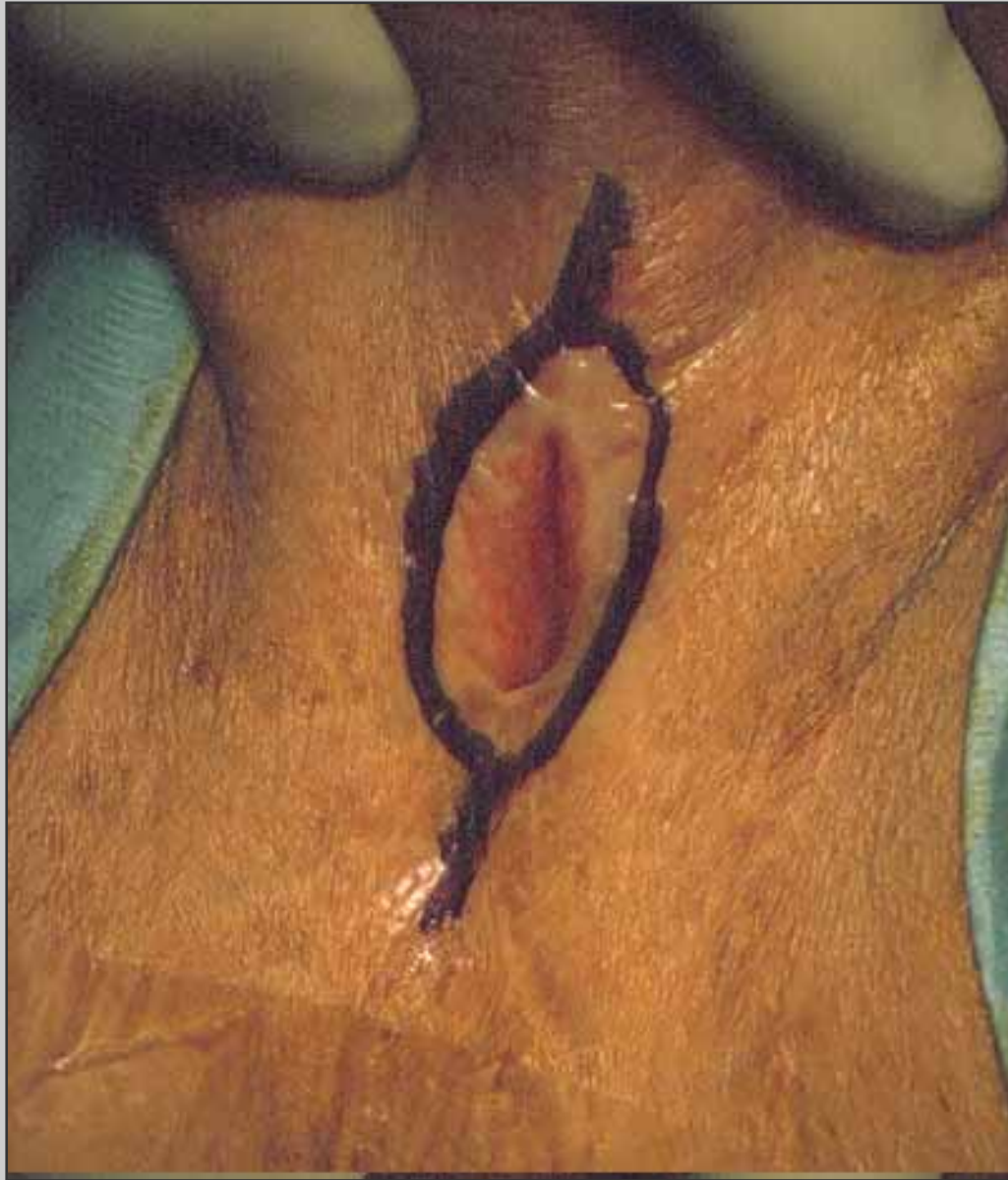**Aspetto dell'uretrostomia perineale un anno dopo il primo tempo**

# Secondo tempo



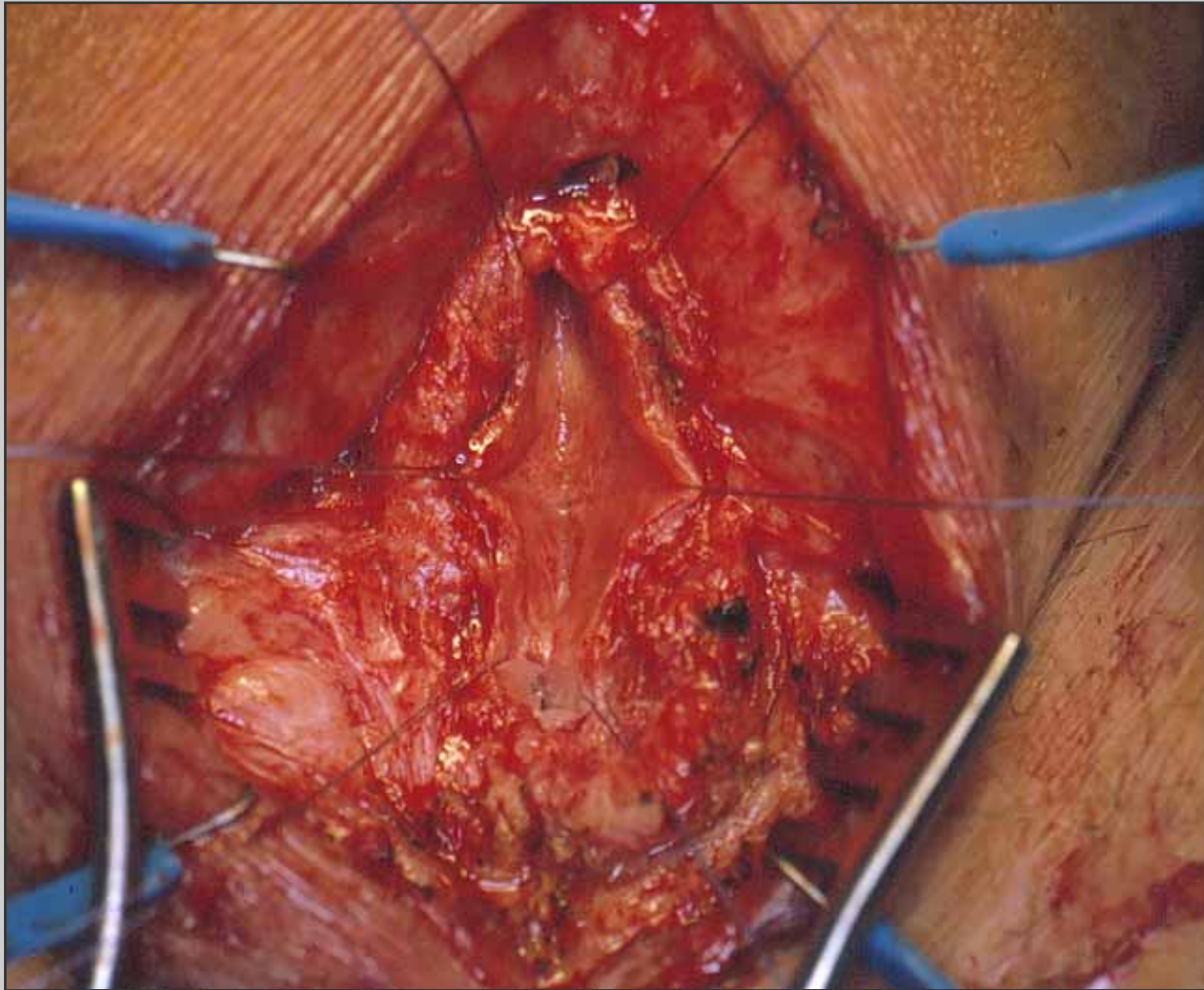


**Valutazione dell'uretrostomia perineale in senso distale e prossimale**

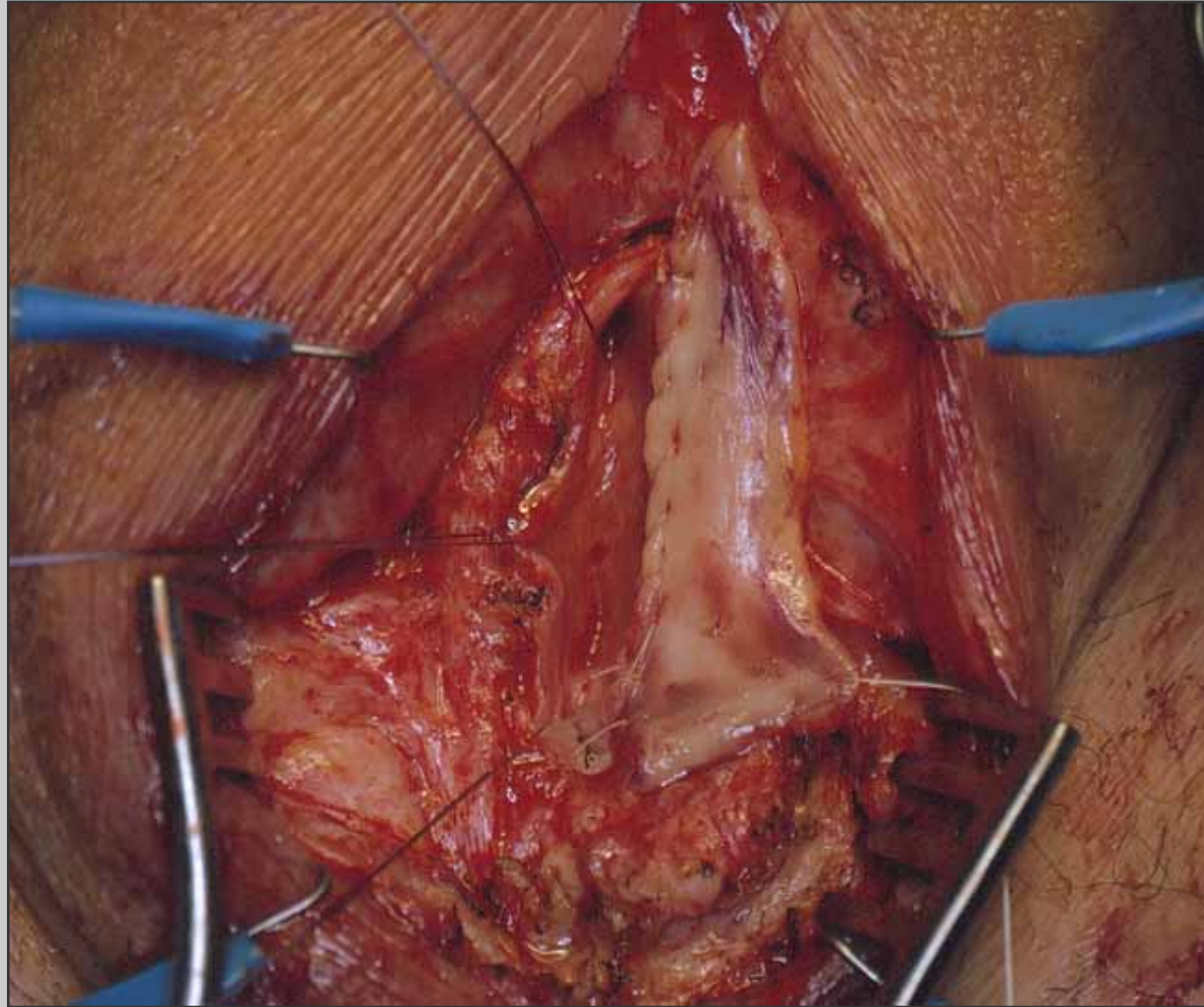


**Incisione ai bordi  
dell'uretrostomia  
perineale**



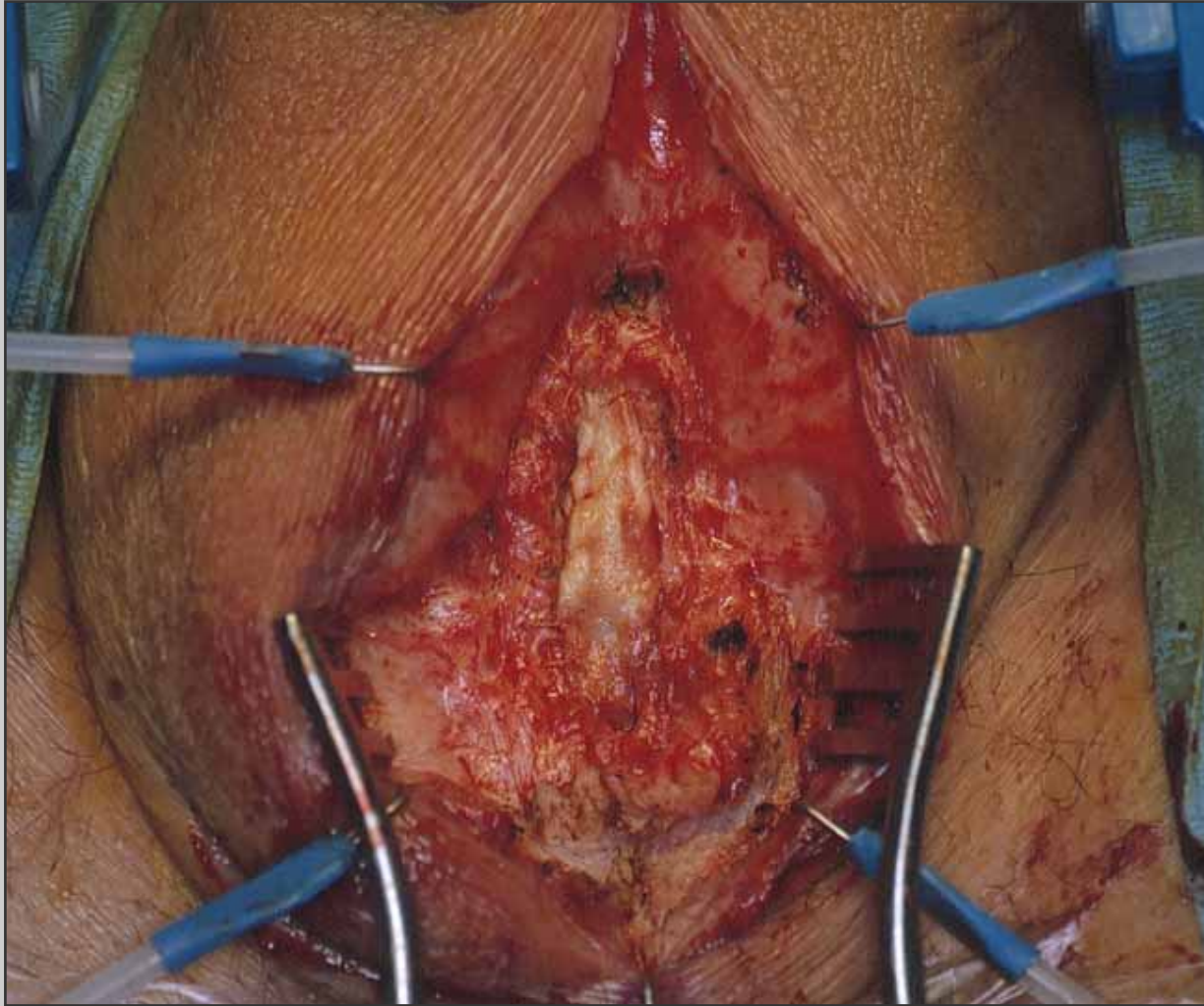


**Asportazione della cute scrotale**

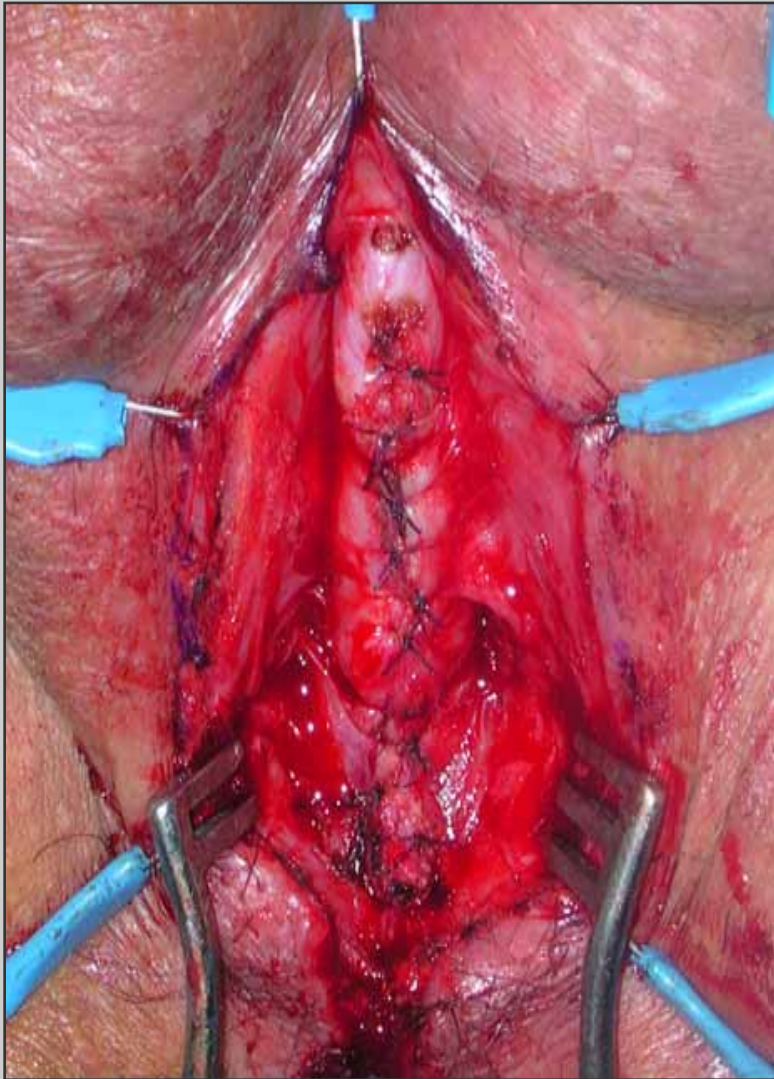


**Sutura dell'innesto di mucosa orale al piatto mucoso uretrale**





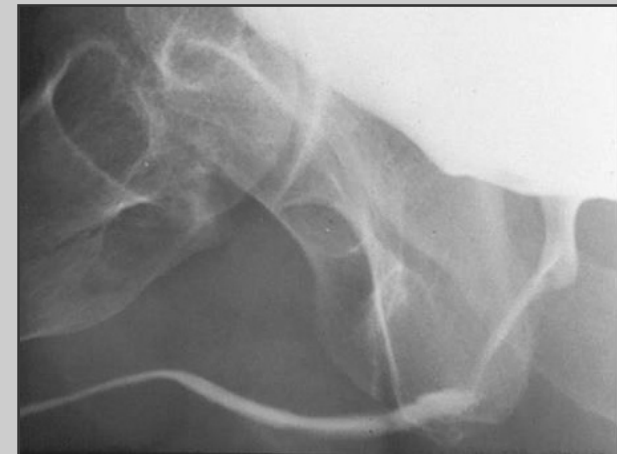
**L'innesto di mucosa orale è ribaltato sopra il piatto mucoso uretrale**



**Sutura del corpo  
spongioso al di sopra  
dell'innesto**

# Decorso post-operatorio

- **Il paziente può essere dimesso 3 giorni dopo l'intervento**
- **Il paziente prosegue la terapia antibiotica orale fino alla rimozione del catetere**
- **Tre settimane dopo l'intervento, si effettua una cistouretrografia minzionale**



# Complicazioni post-operatorie

- **Temporanee disestesie del perineo**
- **Ematoma perineale**
- **Fistola uretrale**