

# Center for Reconstructive Urethral Surgery



**GUIDO BARBAGLI M.D.**

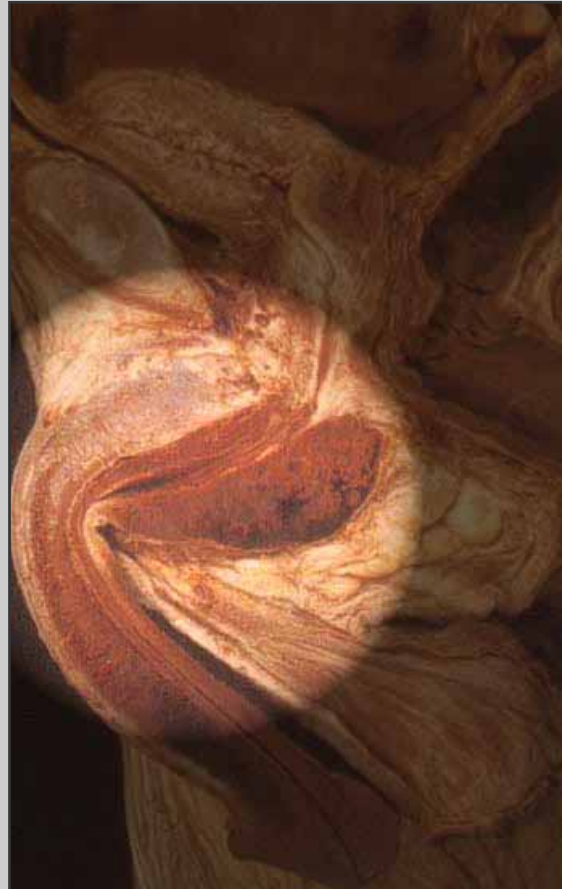**Arezzo - ITALY**

**e-mail: [info@urethralcenter.it](mailto:info@urethralcenter.it)**

**Website: [www.urethralcenter.it](http://www.urethralcenter.it)**

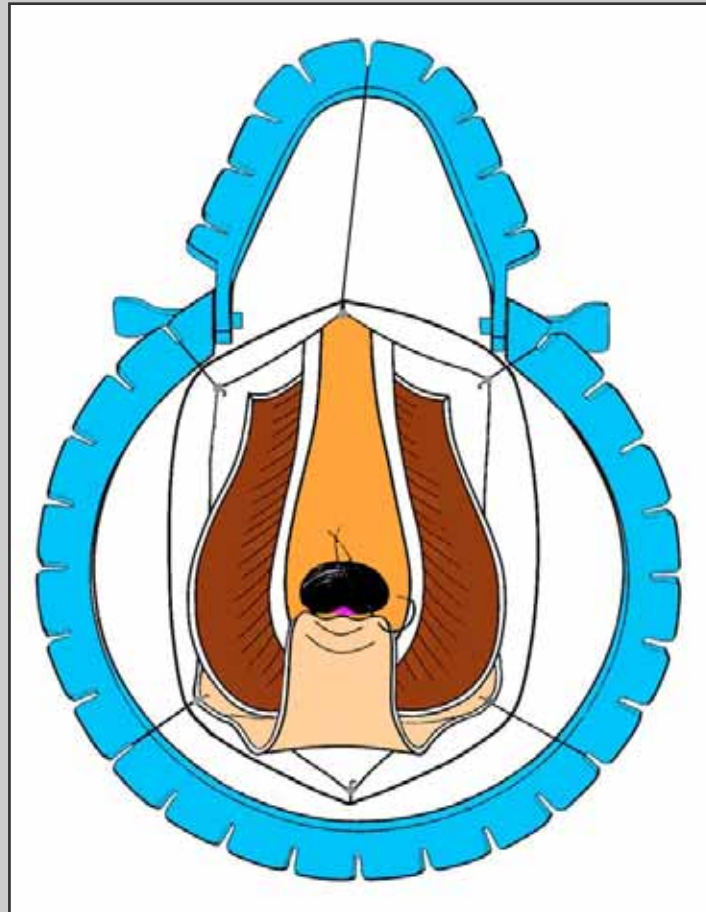
# Perineostomia definitiva

# Perineostomia definitiva



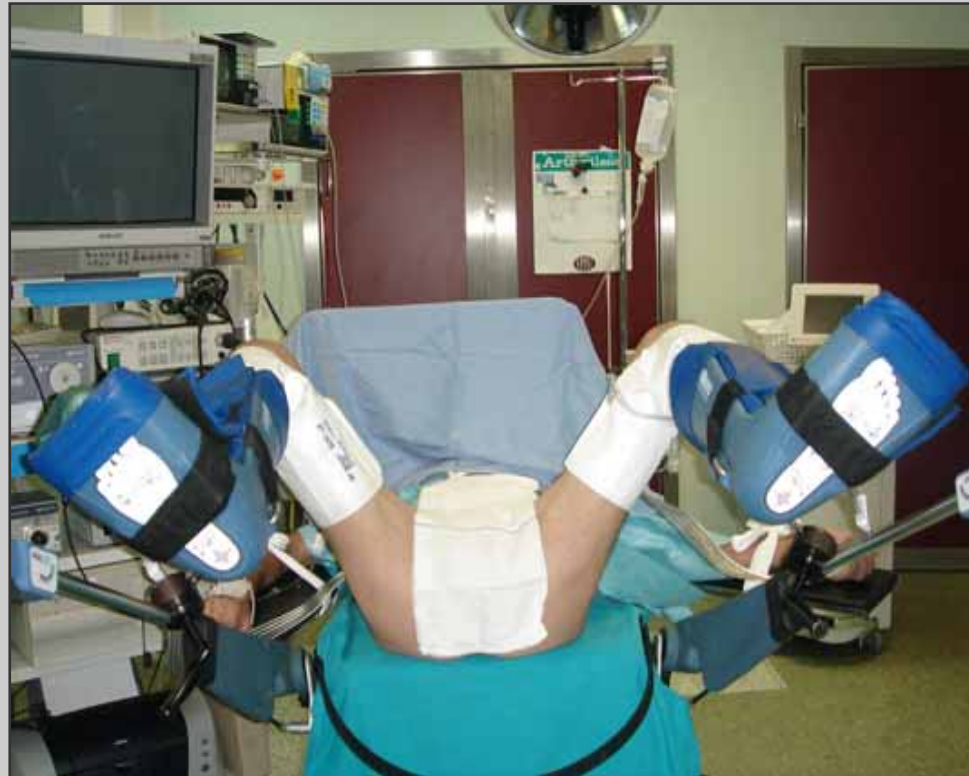**Uretra bulbare**

# Perineostomia definitiva



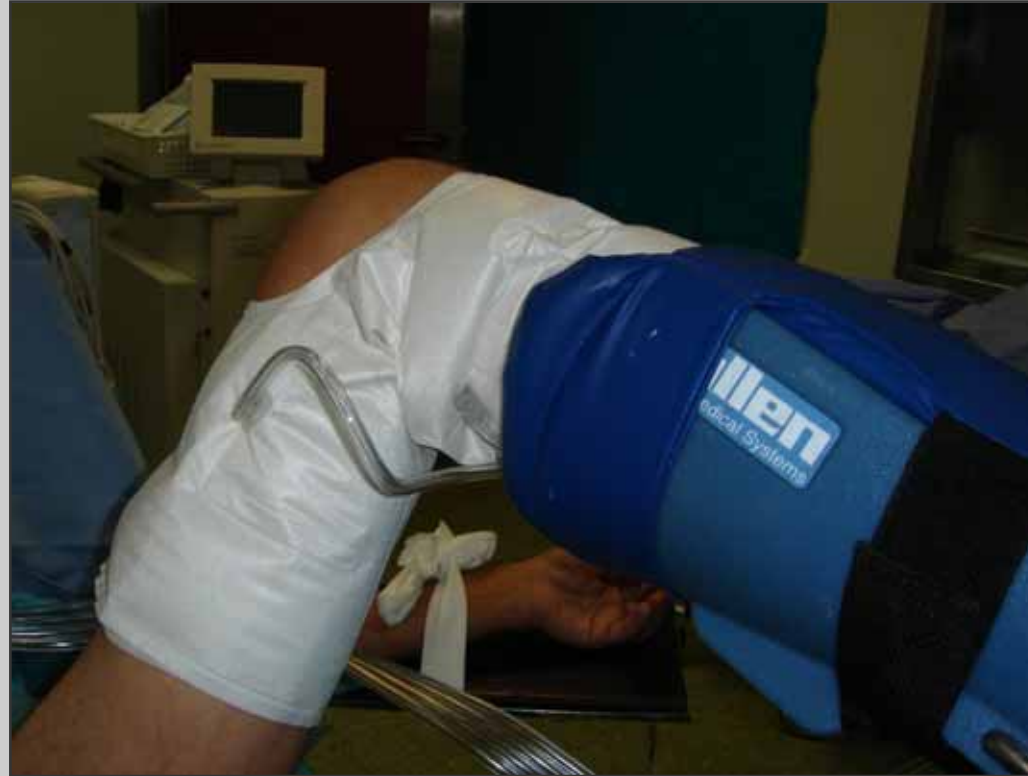Tecnica chirurgica: step by step

# Preparazione del paziente

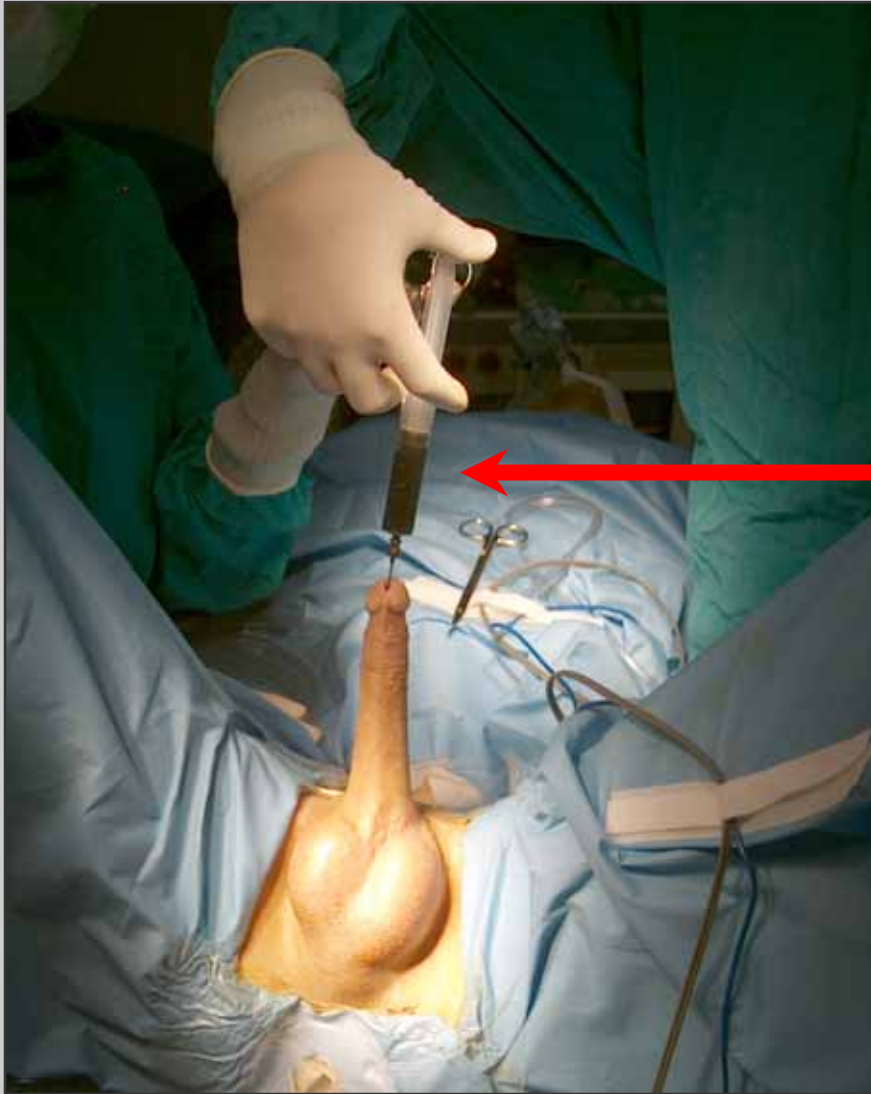

**Posizione litotomica semplice**

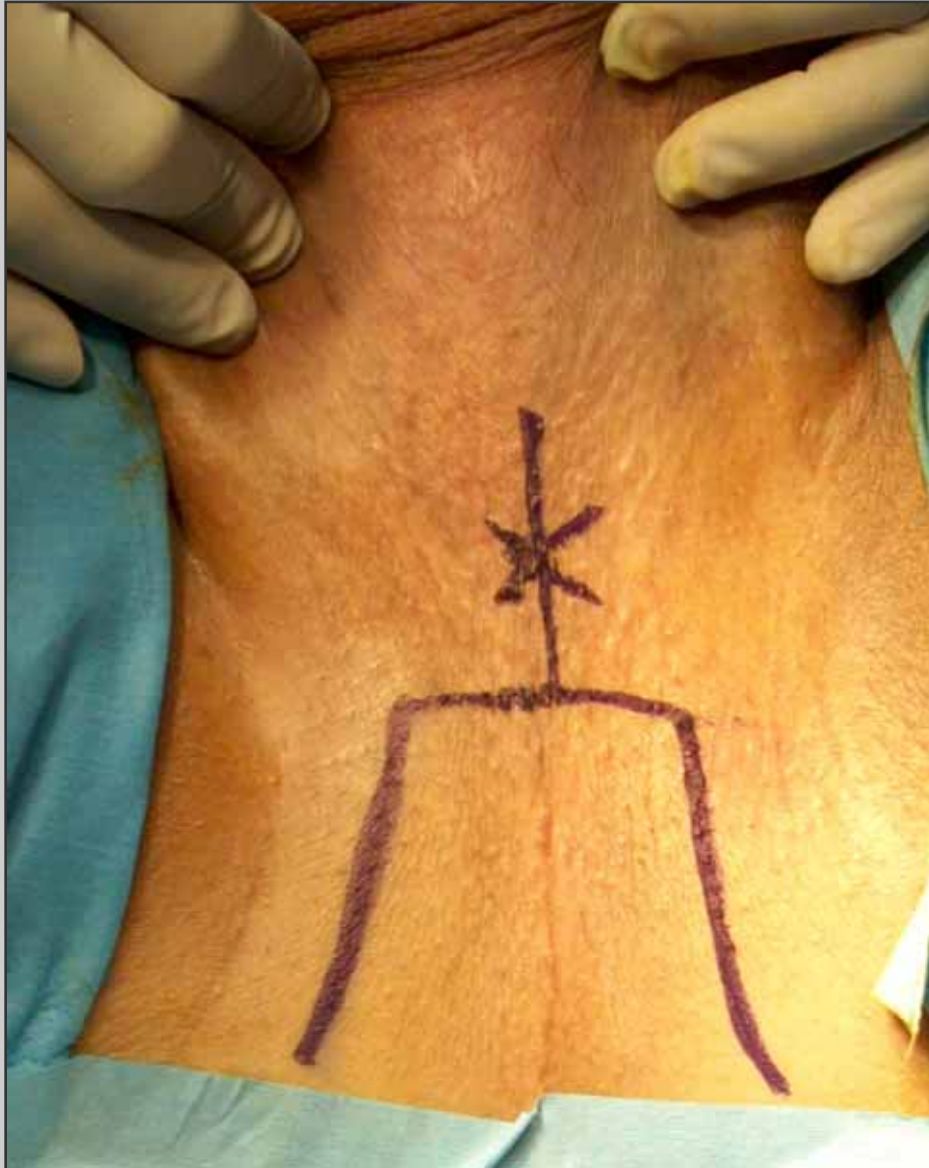
# Preparazione del paziente



**Gambali di Allen con cosciali idraulici**

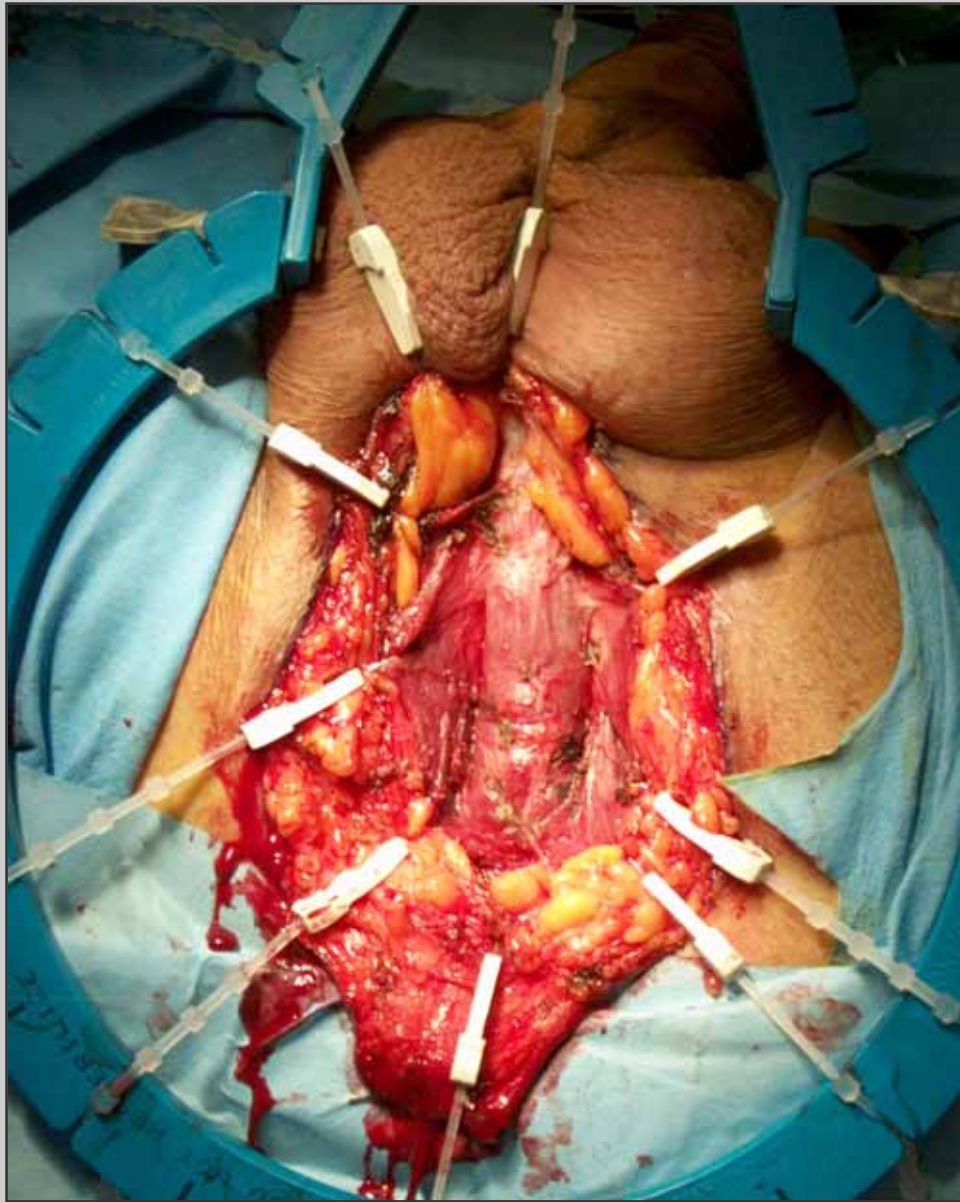


**Blu di metilene è  
iniettato nell'uretra**

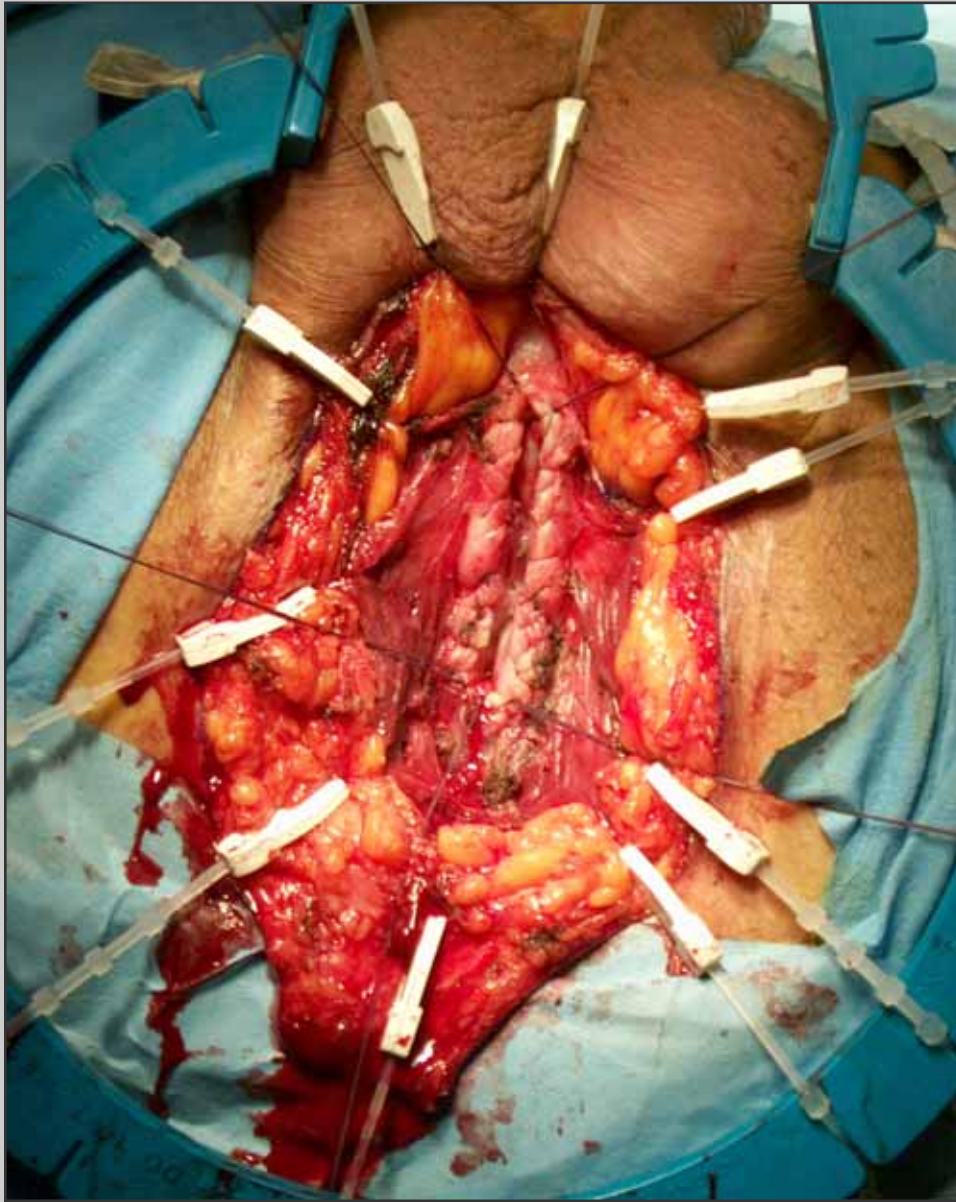


## **Incisione perineale ad U rovesciata**

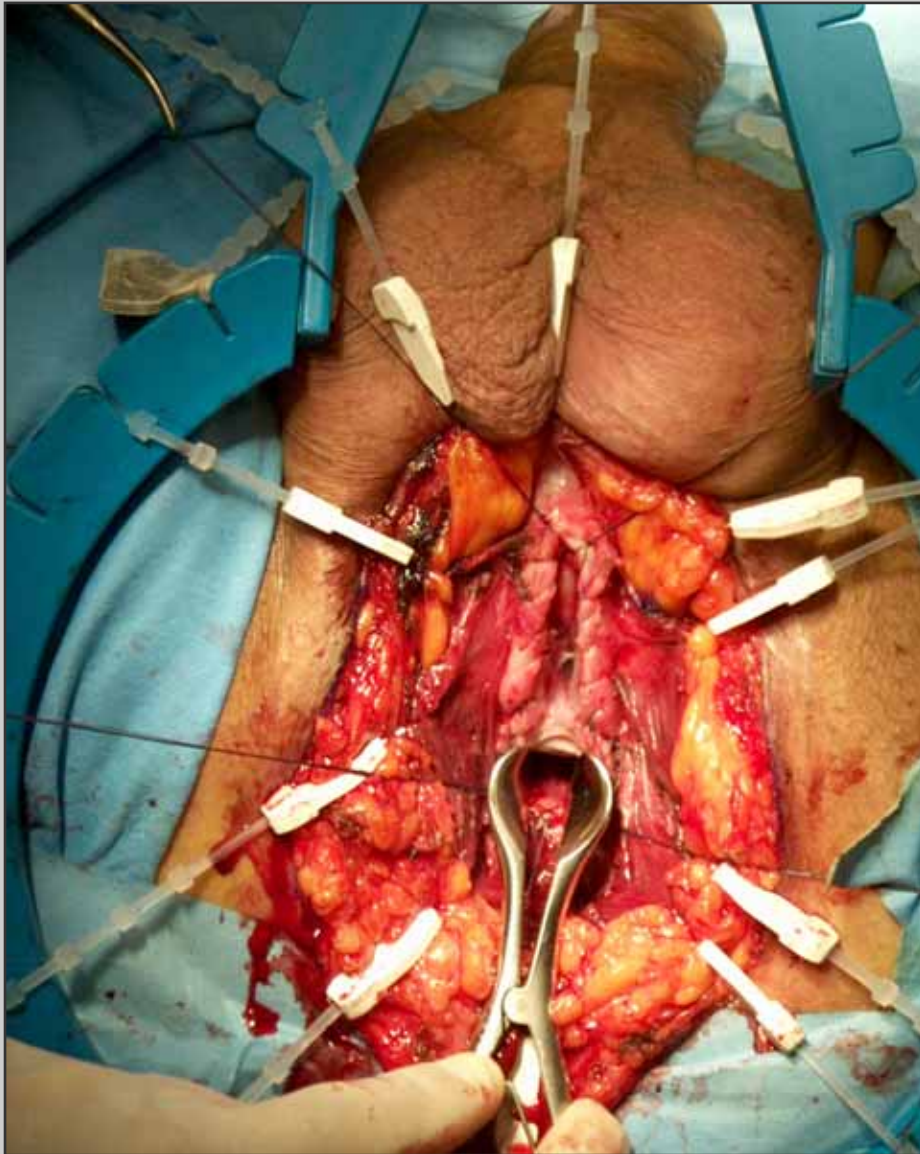




## Apertura dei muscoli bulbo-spongiosi



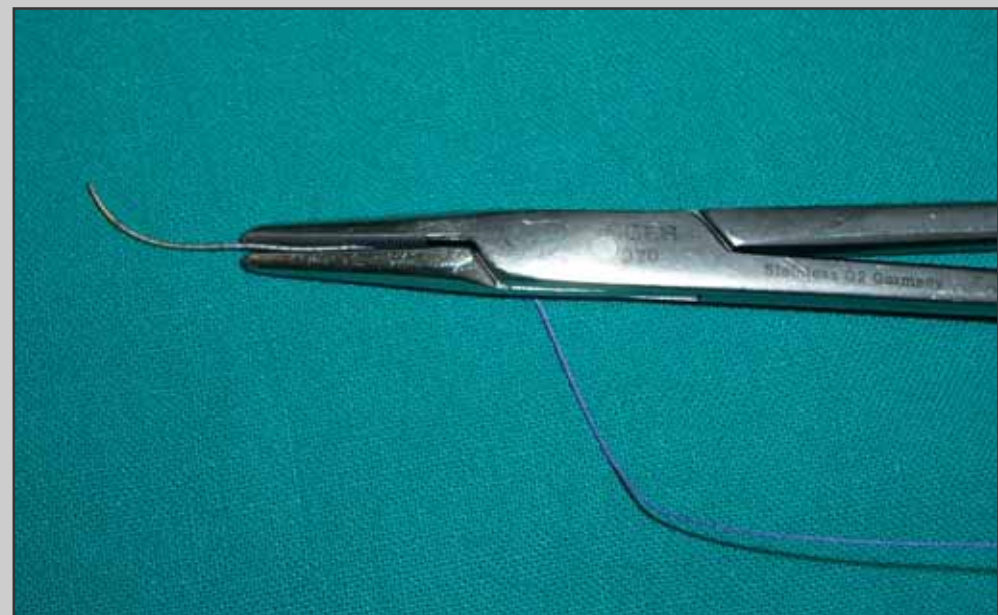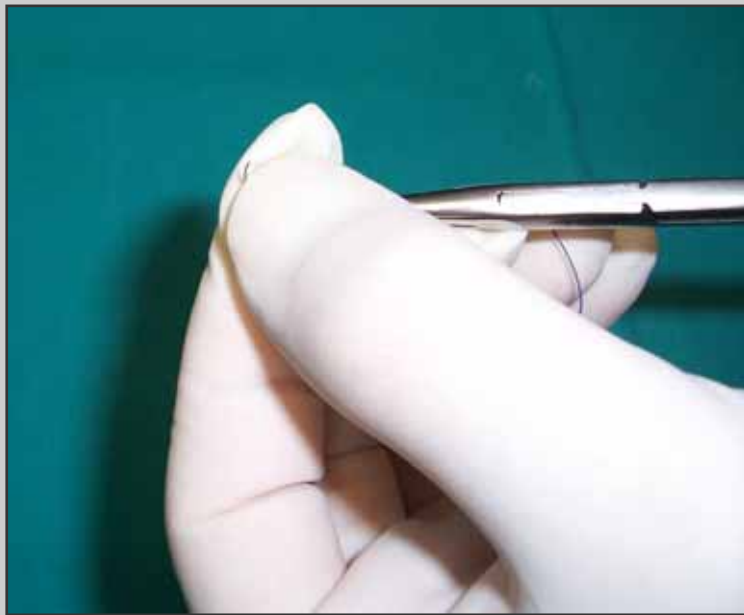
**Apertura ventrale  
dell'uretra e sutura  
emostatica del corpo  
spongioso**

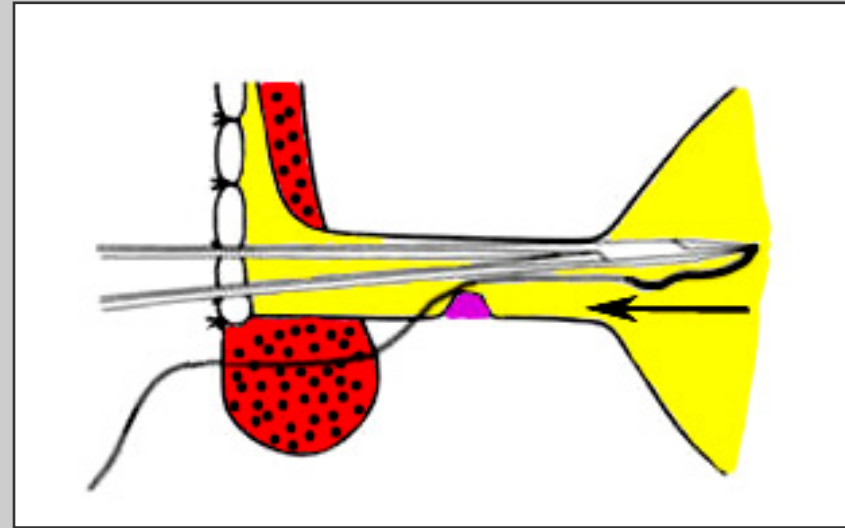
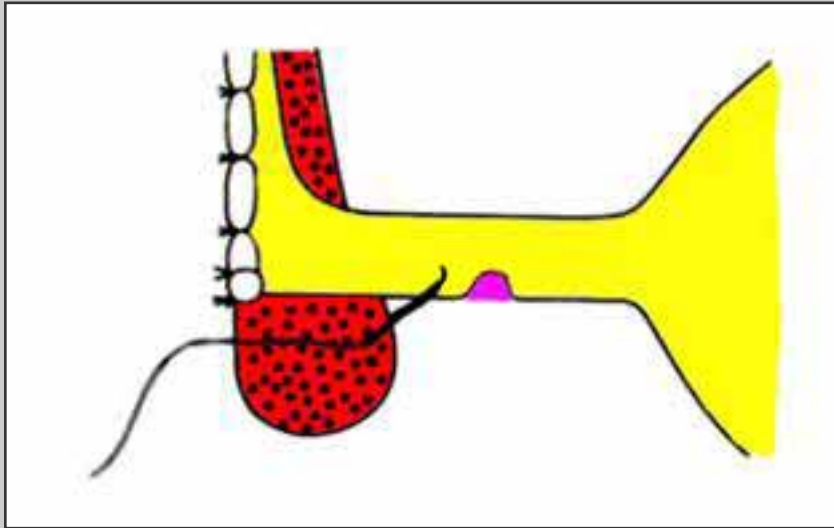


**Divaricazione  
dell'uretra prossimale  
davanti al collicolo  
seminale**

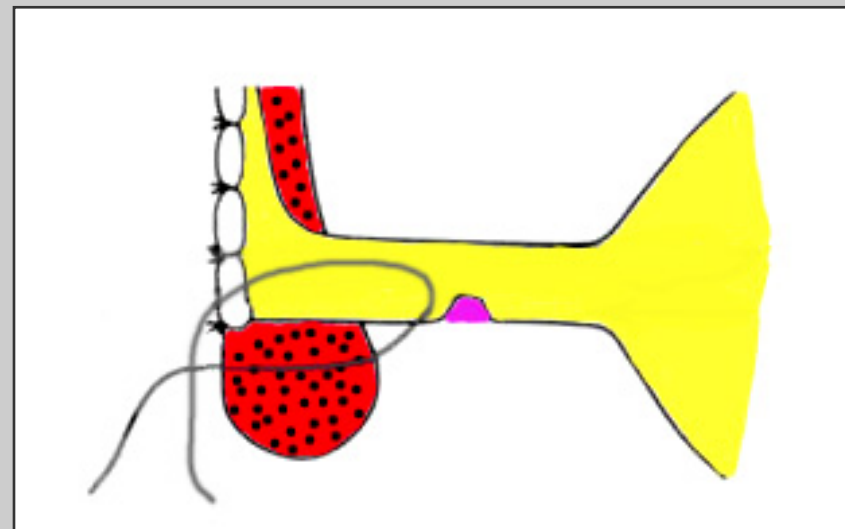
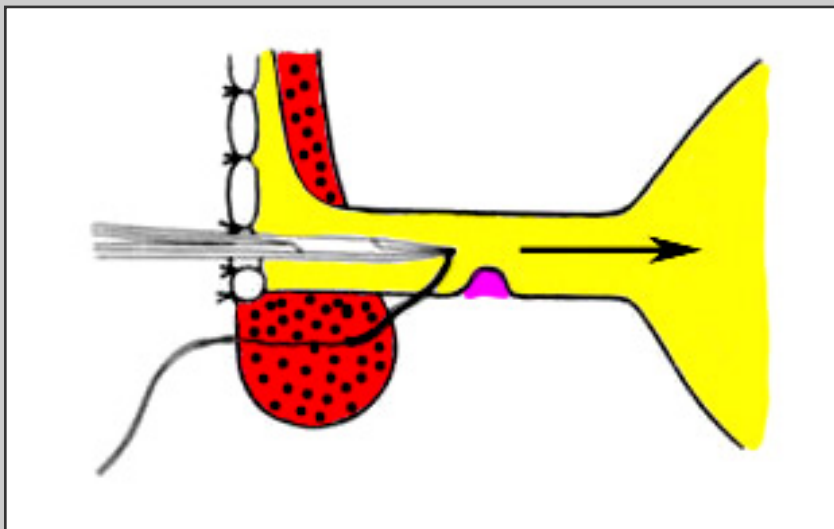


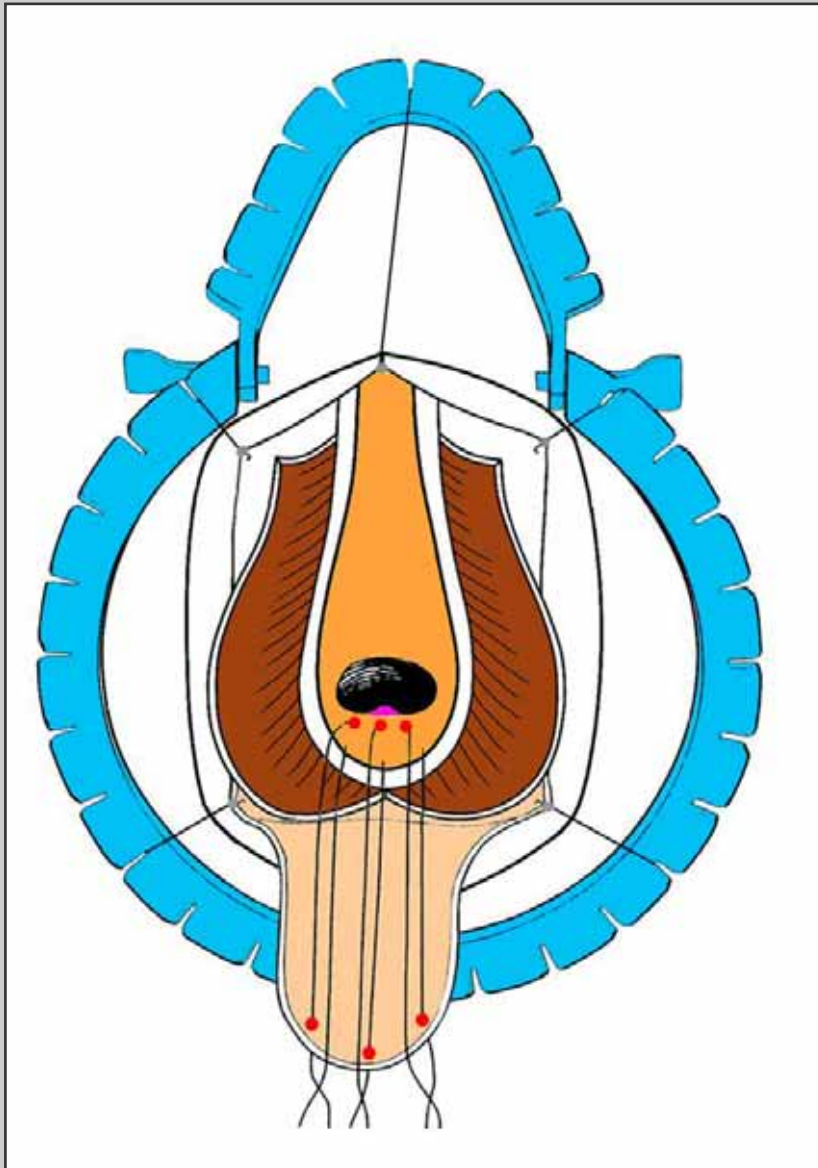
## Modifica dell'ago secondo Webster



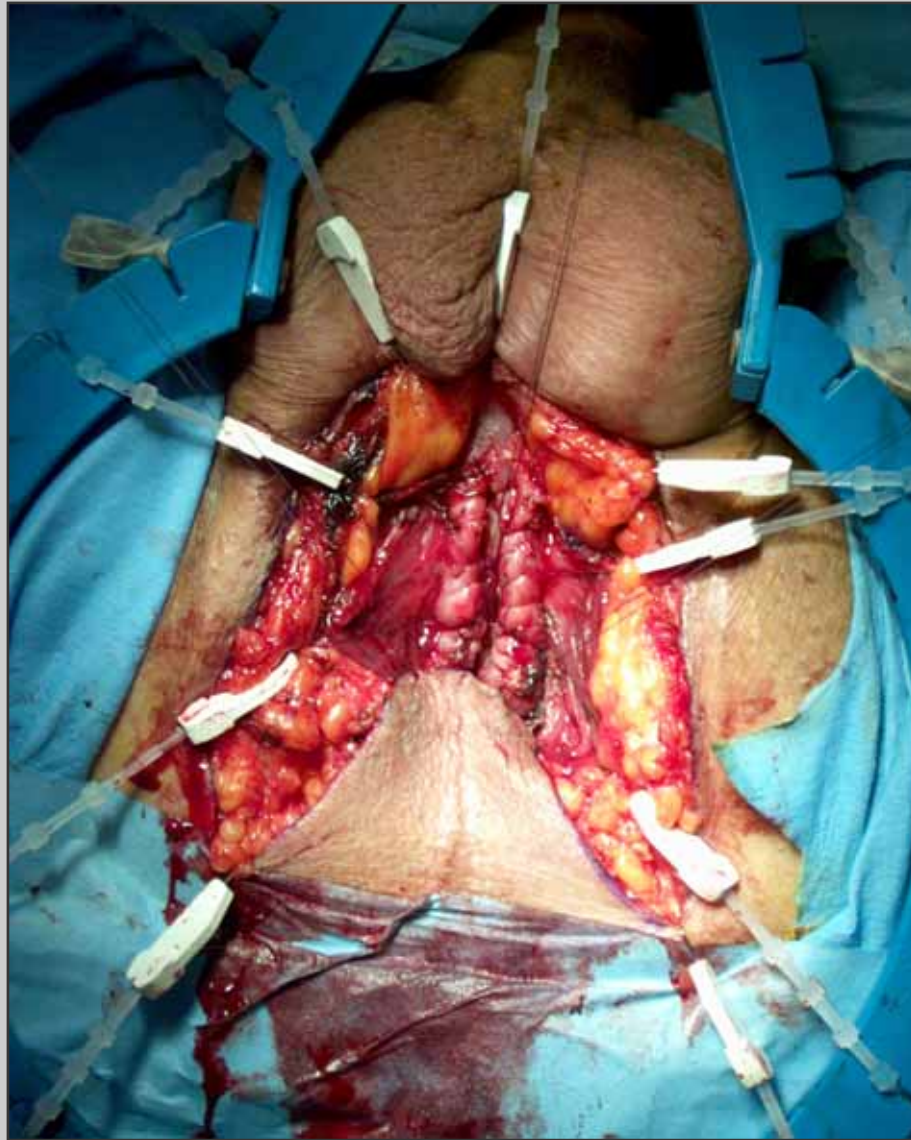


**L'ago è fatto uscire davanti al collicolo seminale**

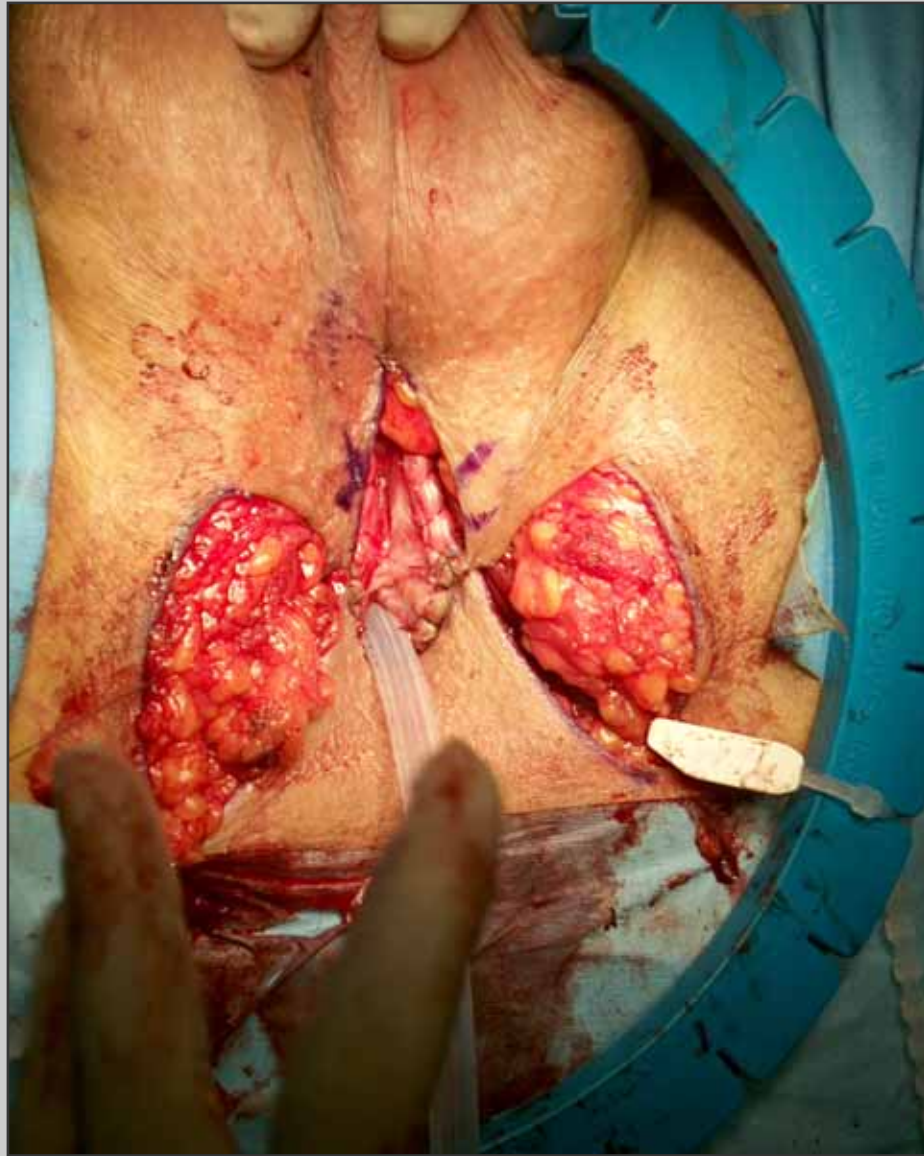



**I tre punti situati  
davanti al collicolo  
seminale sono passati  
sull'apice del lembo  
cutaneo ad U**

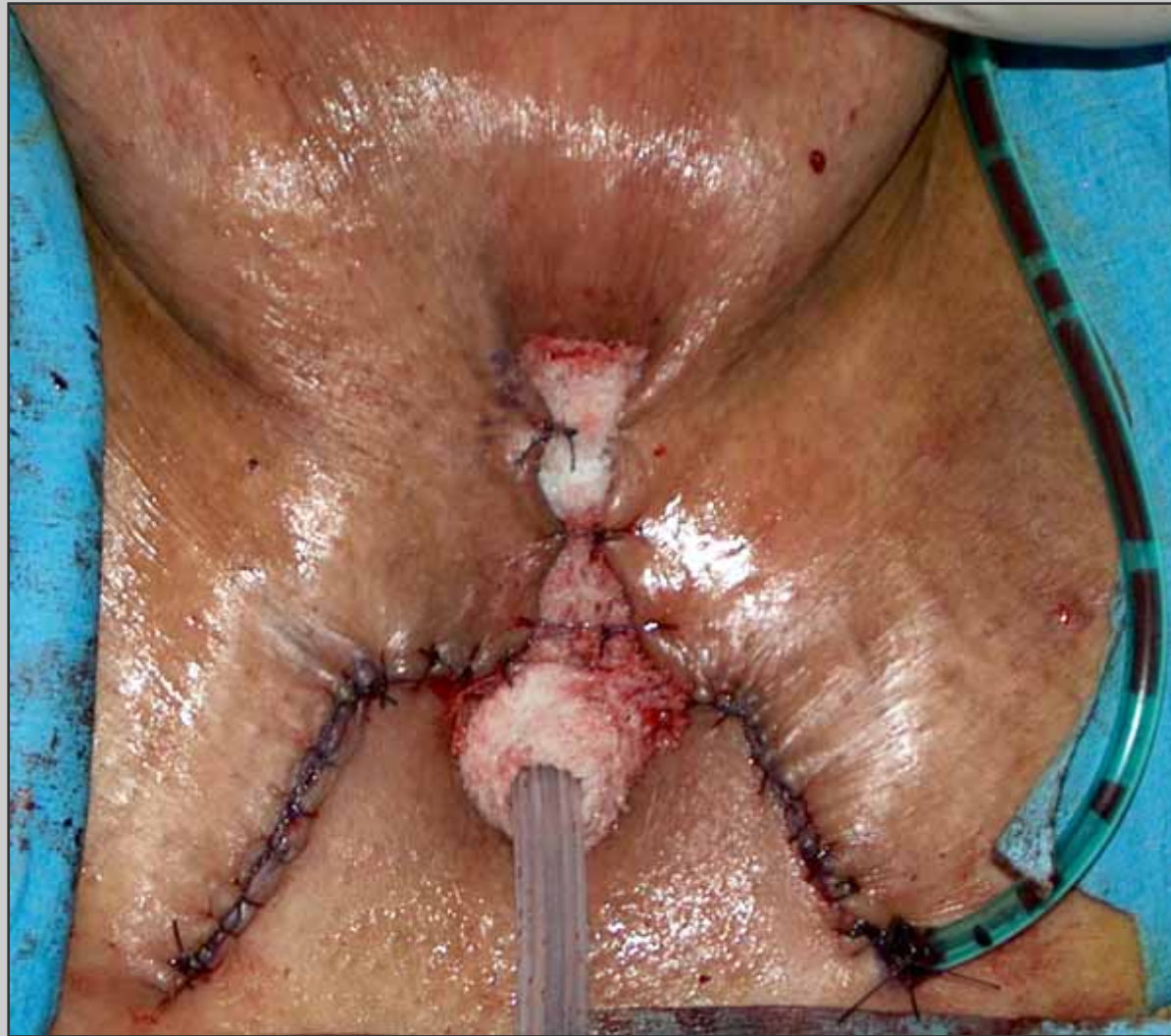

**Il lembo cutaneo è  
avvicinato alla stomia  
prossimale**

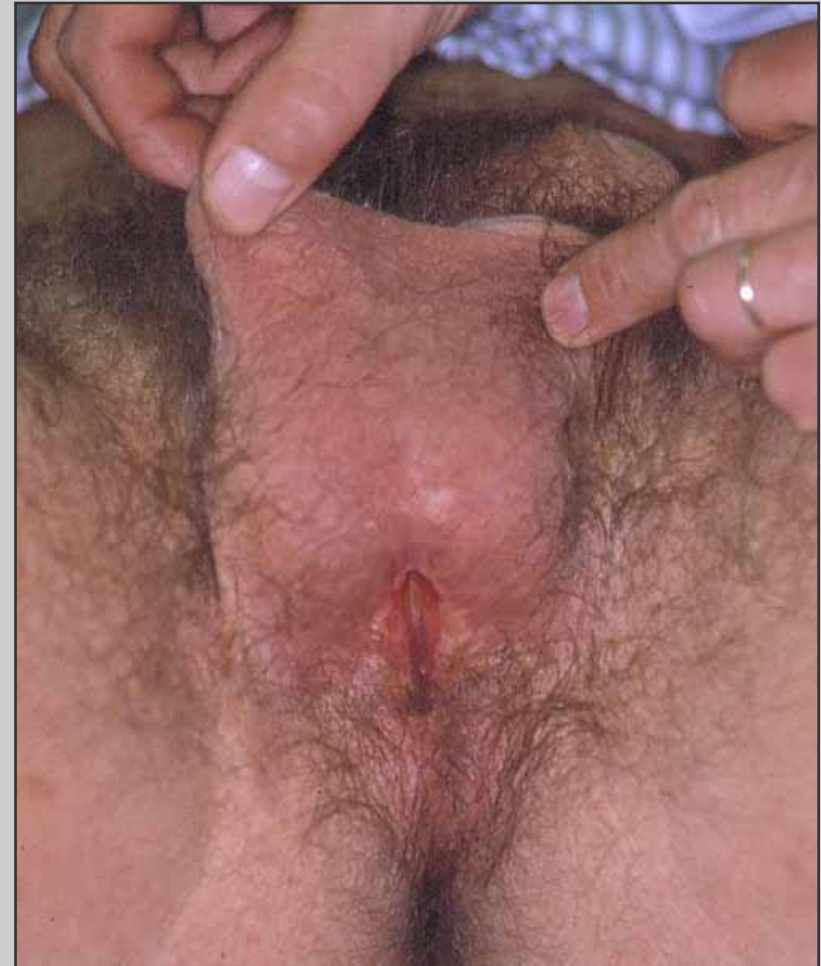
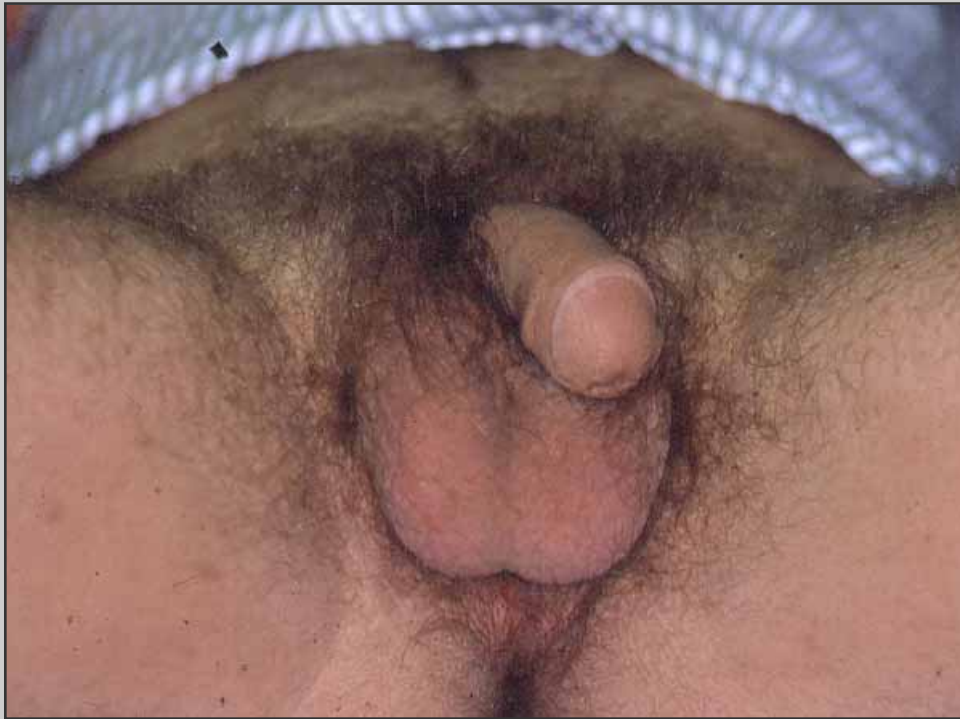
**Abbassamento di due  
lembi scrotali**





**Aspetto finale dell'uretrostomia perineale**



**Aspetto dell'uretrostomia perineale un anno dopo il primo tempo**

# Decorso post-operatorio

- **Il paziente può essere dimesso 3 giorni dopo l'intervento**
- **Il paziente prosegue la terapia antibiotica orale fino alla rimozione del catetere**
- **Due mesi dopo l'intervento, il paziente effettua una visita di controllo**

# Complicazioni post-operatorie

- **Deiscenza della sutura chirurgica**
- **Temporanee disestesie del perineo**
- **Ematoma perineale**